Downloaded from jhsw.tums.ac.ir at 13:29 IRDT on Sunday July 26th 2020

اثر حفاظتی گیاه رزماری در کاهش استرس اکسیداتیو ناشی از کلرپیریفوس در کلیه موش های صحرایی

رضا پوربابکی[۱]، منیره خادم[۱]، سجاد سمیعی[۱]، حمید حسن پور[۲]، سید جمال الدین شاه طاهری[۱*]

[۱] گروه مهندسی بهداشت حرفه ای، دانشکده بهداشت، دانشگاه علوم پزشکی تهران، تهران، ایران
[۲] گروه انگل شناسی، دانشکده پزشکی، دانشگاه علوم پزشکی ایلام، ایلام، ایران

تاریخ دریافت: ۱۳۹۸/۲/۲۳، *تاریخ پذیرش: ۱۳۹۸/۵/۲۸*

چکیده

مقدمه: کلرپیریفوس یک حشره کش ارگانو فسفره است که میتواند باعث تولید گونه های اکسیژن فعال و استرس اکسیداتیو شود. با توجه به اینکه عصاره گیاه رزماری یک ماده آنتی اکسیدانی است و نقش محافظت کننده ای در برابر رادیکال های آزاد ایفاء می کند، بنابراین هدف از انجام این مطالعه حیوانی، بررسی استرس اکسیداتیو در کلیه موش های صحرایی، ناشی از مواجهه با سم کلرپیریفوس در نتیجه تاثیر مصرف عصاره رزماری در دو غلظت مختلف۱۰۰ و ۲۰۰ میلی گرم بر کیلوگرم، به دلیل خاصیت آنتی اکسیدانی این گیاه می باشد.

روش کار: در این مطالعه از ۳۰ راس موش صحرایی نر نژاد ویستار با محدوده وزنی ۲۰۰-۲۲۰ گرم استفاده شد. در ابتدا حیوانات به طور تصادفی به پنج گروه (هر گروه ۶ سر) تقسیم شدند. پنج گروه شش تایی شامل، گروه کنترل تیمار با آب مقطر، گروه مواجهه با کلرپیریفوس (دوز mg/kg ۱۳/۵صفاقی)، گروه مواجهه با عصاره رزماری (غلظت mg/kg۱۰۰)، گروه مواجهه توام با سم (دوز mg/kg ۱۳/۵)و رزماری (غلظت mg/kg ۱۰۰) ، گروه مواجهه همزمان سم و رزماری (غلظت mg/kg ۲۰۰ خوراکی) به عنوان گروه های مورد مطالعه انتخاب شدند و بعد از ۳۰ روز، موش ها وزن و کشته شدند. قسمتی از بافت کلیه به منظور بررسی تغییرات مالون دی آلدئید و گلوتاتیون پراکسیداز و قسمتی از بافت کلیه جهت بررسی های هیستوپاتولوژی مورد بررسی قرار گرفت.

یافته ها: نتایج تست های آماری نشان داد که کلرپیریفوس به طور معنی داری باعث تغییر در میزان فعالیت گلوتاتیون پراکسیداز و مالون دی آلدهید نسبت به گروه کنترل و همچنین آسیب به بافت کلیه می شود همچنین مواجهه همزمان با کلرپیریفوس و عصاره رزماری با غلظت mg/kg ۱۰۰به طور معنی داری باعث تعدیل در سطوح مالون دی آلدئید و گلوتاتیون پراکسیداز و کاهش آسیب ناشی از کلرپیریفوس میگردد. و با افزایش دوز از ۱۰۰ به mg/kg ۲۰۰ تغییرات سطح مالون دی آلدئید و گلوتاتیون پراکسیداز به گروه کنترل نزدیک می شود.

نتیجه گیری: با توجه به نتایج فوق مشخص گردید که سم کلرپیریفوس می تواند باعث آسیب شدید کلیوی شود. به نظر می رسد که عصاره رزماری می تواند باعث کاهش استرس اکسیداتیو ناشی از کلرپیریفوس گردد و از این عصاره می توان جهت پیشگیری و بهبود مسمومیت های ناشی از این سم استفاده نمود.

کلمات کلیدی: *کلرپیریفوس، استرس اکسیداتیو، رزماری، سمیت کلیوی، آنتی اکسیدان*

* پست الکترونیکی نویسنده مسئول مکاتبه: *shahtaheri@tums.ac.ir*

Downloaded from jhsw.tums.ac.ir at 13:29 IRDT on Sunday July 26th 2020

مقدمه

امروزه در بین سموم دفع آفات کشاورزی و خانگی، سموم ارگانوفسفره بیشترین میزان از این سموم را به خود اختصاص داده اند(۱, ۲) و مهمترین عامل بیماری و مرگ و میر در کشورهای جهان سوم هستند(۳, ۴). کلرپیریفوس (نام آیوپاک: ۳، ۵، ۶- تری کلرو- ۲- پیریدال فسفروتیونات) (شکل ۱) با نام تجاری دورسبان (Dursban) یکی از حشره کش های تنفسی، گوارشی و تماسی است که میتواند باعث مهار آنزیم کولین استراز در سیستم عصبی جانوران شود و نتیجتا منجر به اختلال در سیستم عصبی میگردد(۵). طبق مطالعات حیوانی صورت گرفته این سم میتواند اثرات سمی بر ارگان های مختلف از جمله کلیه(۶)، کبد(۷)، سیستم ایمنی(۸)، پارامترهای مختلف خونی(۹) داشته باشد همچنین این سم میتواند باعث تولید رادیکال های آزاد و به دنبال آن افزایش استرس اکسیداتیو در بافت های کبد، کلیه(۶) و مغز(۱۰) گردد. طبق تحقیقات صورت گرفته سم کلرپیریفوس (CPF[1]) باعث افزایش تولید گونه های فعال اکسیژن (ROS[2]) شده که باعث صدمه به غشاء سلولی و نهایتا مرگ سلولی میشود(۱۱). همچنین CPF می تواند باعث انباشت محصولات پراکسیداسیون لیپید (LPO[3]) و تولید اکسیژن واکنش پذیر شود(۱۲, ۱۳).

آنزیم گلوتاتیون پراکسیداز (GPx[4]) یکی از آنزیم های میتوکندریایی است که با تبدیل هیدروپروکسید لیپیدی به الکل، انتشار زنجیره ای واکنش های پراکسیداسیون لیپیدی و آسیب‌های بعدی آن به DNA و RNA را مهار می‌کند(۱۴, ۱۵). تولید گونه های اکسیژن فعال، افزایش مالون دی آلدهید (MDA[5]) و کاهش آنزیم GPx می توانند به عنوان شاخص های استرس اکسیداتیو جهت آسیب های وارده به بافت کلیه و کبد مورد استفاده قرار گیرند(۱۶-۱۹).

طبق چند مطالعه صورت گرفته در خصوص مکمل

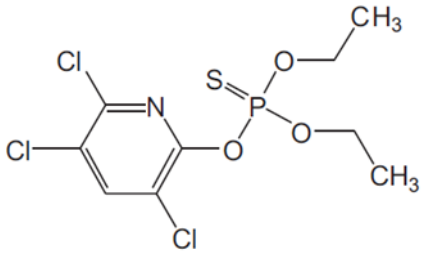

شکل ۱: ساختار کلرپیریفوس

های آنتی اکسیدانی مشخص شد که این مواد می توانند باعث کاهش اثرات سمی ناشی از سموم شوند(۲۰-۲۳). در بین آنتی اکسیدان های طبیعی، گیاه رزماری دارای اثرات آنتی اکسیدانی بسیار بالایی است که به طور گسترده ای به عنوان یک ادویه افزودنی به غذا مورد استفاده قرار می گیرد(۲۴) اثرات آنتی اکسیدانی این گیاه به دلیل ترکیبات فنولیک آن از جمله رزمارینیک اسید، کارنوزول، کارنوزیک اسید و رزمانول است(۲۵). همچنین عصاره گیاهی رزماری به عنوان یک منبع آنتی اکسیدان و ضد میکروبی طبیعی شناخته شده است که به طور گسترده ای جهت اهداف مختلف دارویی مورد استفاده قرار می گیرد این گیاه یکی از گیاهان موثر جهت درمان سردرد و درمان بیماری های التهابی است(۲۶, ۲۷). دلیل اصلی خاصیت آنتی اکسیدانی این ماده به دلیل وجود اجزای شیمیایی آن از جمله دیترپن ها، اسید کارنوزیک و کارنوزول است(۲۸). طبق مطالعات صورت گرفته مشخص شد کارنوزیک اسید که فراوانترین ترکیب فنولیک در ترپن موجود در برگ های این گیاه است، دارای بیشترین اثر آنتی اکسیدانی نسبت به سایر ترکیبات فنولیک است(۲۹, ۳۰). با توجه به اینکه پژوهش های به عمل آمده با استفاده از حیوانات آزمایشگاهی، نقش شگرفی در پیشبرد دانش پزشکی داشته و در حقیقت مفاد بند ۱۲ از بیانیه هلسینکی، انجام تحقیقات کافی و در صورت لزوم آزمایش های حیوانی را پیشنیاز برخی پژوهش های پزشکی بر روی انسان دانسته است(۳۱). بنابراین هدف از انجام این مطالعه حیوانی، بررسی استرس اکسیداتیو در کلیه موش های صحرایی، ناشی از مواجهه با

1 Chlorpyrifos
2 reactive oxygen species
3 Lipid peroxidation
4 Glutathione peroxidase
5 Malondialdehyde

Downloaded from jhsw.tums.ac.ir at 13:29 IRDT on Sunday July 26th 2020

سم کلرپیریفوس در نتیجه تاثیر مصرف عصاره رزماری در دو غلظت مختلف۱۰۰ و ۲۰۰ میلی گرم بر کیلوگرم، به دلیل خاصیت آنتی اکسیدانی این گیاه می باشد.

روش کار

در ابتدا گیاه مد نظر از عطاری معتبر خریداری و جهت عصاره گیری از روش خیساندن استفاده شد، بدین صورت که گیاه پس از شستشو، خشک و آسیاب شد. سپس مقدار ۵۰ میلی گرم پودر گیاه با ۲۵۰ سی سی متانول خالص مخلوط گردید. نمونه ها به مدت ۷۲ ساعت با حلال در تماس بوده و در طی این مدت به منظور اختلاط بهتر از دستگاه شیکر مغناطیسی استفاده گردید. و پس از آن با عبور مخلوط از کاغذ واتمن عصاره بدست آمده بر روی سطح شیشه ای گسترده شد(۳۲, ۳۳)

سم تجاری کلرپیریفوس (ethyl 3,5,6,-tricholoro-2-pyridyl phosphoro-thionate, formulation EC[6]40.8%) از شرکت کشاورزی آریا شیمی (کشور ایران) خریداری شد. کیت های سنجش مالون دی آلدهید و گلوتاتیون پراکسیداز از شرکت zell bio آلمان تهیه شدند، همچنین مواد شیمیایی و حلال های مورد استفاده در این پژوهش از شرکت مرک)آلمان) و با درصد خلوص بالا تهیه شد.

در این بررسی از ۳۰ سر موش آزمایشگاهی نر بالغ از نژاد ویستار با محدوده وزنی ۲۰۰-۲۲۰ گرم استفاده گردید. تمامی حیوانات در شرایط دمایی کنترل شده ۲±۲۲ درجه سانتی گراد و دوره روشنایی/ تاریکی ۱۲ ساعته در حیوان خانه دانشکده بهداشت دانشگاه علوم پزشکی تهران نگهداری شدند. در ضمن آب و غذا آزادانه در اختیار آنها قرار گرفت. کلیه آزمایشات حیوانی براساس دستورالعمل کمیته اخلاق در پژوهش صورت گرفت. جهت سازگاری موش ها با محیط، حیوانات به مدت یک هفته در حیوان خانه نگهداری شدند سپس موش ها به صورت تصادفی به ۵ گروه ۶ تایی تقسیم شدند. به منظور بررسی تغییرات وزنی، عمل وزن گیری حیوانات در ابتدای آزمایش، روز چهاردهم و یکساعت قبل از آسان کشی انجام شد همچنین جهت سازگاری حیوانات، گروه های ۳، ۴ و ۵، یک هفته قبل از شروع آزمایش عصاره رزماری را از طریق گاواژ دریافت کردند.

با توجه به مطالعات حیوانی و با در نظر گرفتن اینکه مواجهه ۳۰ روزه میتواند مدت زمان قابل قبولی جهت بررسی اثرات سم و بررسی تغییرات فعالیت آنزیم ها (افزایش یا کاهش) می باشد(۳۴, ۳۵)، مواجهه به صورت ۳۰ روز متوالی انجام گرفت، کلرپیریفوس با دوز mg/ kg ۱۳/۵با استفاده از آب مقطر رقیق شد و مواجهه از طریق مواجهه درون صفاقی و عصاره رزماری با دوزهای mg/kg ۱۰۰و mg/kg ۲۰۰ همراه آب مقطر به موش ها خورانده شد. دوزهای مورد نظر بر پایه پژوهش های گذشته انتخاب شدند(۳۳, ۳۶, ۳۷).

۱. گروه کنترل دریافت آب مقطر به صورت تزریق درون صفاقی به منظور گروه شاهد (Control)

۲. گروه دریافت کننده سم کلرپیریفوس (mg/kg 13.5، LD50 1/10) به صورت داخل صفاقی (CPF)

۳. گروه دریافت کننده رزماری با غلظت ۱۰۰ میلی گرم بر کیلوگرم به صورت خوراکی از طریق گاواژ (ROS)

۴. گروه دریافت کننده عصاره گیاه با غلظت ۱۰۰ میلی گرم بر کیلوگرم به صورت خوراکی توسط گاواژ و یک ساعت پس از دریافت عصاره دریافت سم کلرپیریفوس (mg/kg 13.5، LD50 1/10) به صورت تزریق داخل صفاقی (CPF + ROS100)

۵. گروه دریافت کننده عصاره گیاه با غلظت ۲۰۰ میلی گرم بر کیلوگرم و پس از یک ساعت دریافت سم کلرپیریفوس (mg/kg 13.5، LD50 1/10) به صورت داخل صفاقی (CPF + ROS20)

پس از اتمام دوره مواجهه ۳۰ روزه (۲۴ ساعت بعد از آخرین تزریق سم) و وزن کردن موش ها، ابتدا موش ها توسط کتامین و زایلازین بیهوش شده سپس تشریح و بافت کلیه موش برای انجام آنالیز و بررسی تغییرات آنزیمی جمع آوری گردید. بافت کلیه پس از جداسازی با محلول سدیم کلراید و آب مقطر شستشو داده شد و عاری

6 Emulsifiable Concentrations

Downloaded from jhsw.tums.ac.ir at 13:29 IRDT on Sunday July 26th 2020

جدول ۱: مقایسه میانگین وزن در گروه های مختلف مورد مطالعه پس از ۱۴ و ۳۰ روز مواجهه، میانگین ها با کدهای گوناگون دارای تفاوت معنی داری نسبت به یکدیگر میباشند مقادیر به صورت mean±SD می باشند. (One way ANOVA, Tukey's test و P<0.05)، * اختلاف معنی دار میانگین وزن نسبت به میانگین وزن گروه کنترل، ** اختلاف معنی دار میانگین وزن نسبت به میانگین وزن گروه مواجهه

گروه / وزن	Control	CPF	ROS	CPF+ROS100	CPF+ROS200
روز ۱ (گرم)	۲۰۳/۷۵ ± ۱/۵	۲۰۴/۷۵ ± ۰/۹۵	۲۰۶/۷۵ ± ۱/۵	۲۰۶/۷۵ ± ۱/۵	۲۰۷/۲۵ ± ۱/۲۵
روز ۱۴ (گرم)	۲۳۵/۵ ± ۴/۲۰	۲۱۳ ± ۲/۳۸	۲۴۰/۷۵ ± ۴/۷۸	۲۲۱ ± ۲/۱۶	۲۲۵/۲۵ ± ۳/۸۶
روز ۳۰ (گرم)	۲۵۷ ± ۲/۴۵	*۲۳۴/۲۵ ± ۱/۵	۲۵۶ ± ۱/۸۲	۲۴۶/۷۵ ± ۰/۹۵	**۲۴۷/۷۵ ± ۰/۹۵

یافته با کلرپیریفوس

از خون گردید. سپس بافت کلیه به قسمت های کوچکتر بریده شد در ادامه ۱۰۰ میلی گرم از بافت کلیه با یک میلی لیتر pbs[7] (بافر فسفات با PH برابر ۷/۴) مخلوط و عمل هموژن سازی بر روی آن صورت گرفت. محلول حاصل به مدت ۲۰ دقیقه با نرخ ۶۰۰۰ دور بر دقیقه سانتریفیوز و مایع رویی بدست آمده جهت بررسی و آنالیز جمع آوری گشت و تا زمان انجام بررسی های آسیب شناسی بافت، در دمای ۸۰- نگهداری گردید.

در این مطالعه جهت بررسی و سنجش سطح مالون دی آلدهید و فعالیت آنزیم گلوتاتیون پراکسیداز از دستگاه الایزا ریدر مدل بیوتک[8] استفاده گردید. جهت آنالیز نمونه‌های استاندارد و مجهول طبق دستوالعمل، نمونه های مد نظر، در میکرو پلیت های مربوطه قرار داده شدند. جهت سنجش مالون دی آلدهید، دستگاه الایزا ریدر بر روی طول موج ۵۳۵ نانومتر و جهت سنجش سطح فعالیت آنزیم گلوتاتیون پراکسیداز، دستگاه بر روی طول موج ۴۱۲ نانومتر تنظیم شد.

جهت مطالعه بافت شناسی، بافت کلیه تمامی موش های مورد مطالعه، جدا شد و با استفاده از سرم فیزیولوژیکی شستشو و سپس در فرمالین 10 درصد تثبیت شد. آن گاه بافت با درجات صعودی اتانول، آبگیری و توسط پارافین قالب گیری شد. در انتهای آزمایش از تمامی موش ها نمونه های قالب گیری شده با پارافین تهیه شد، سپس توسط میکروتوم)مدل4055 ایران(با ضخامت 5 میکرومتر برش گیری و با رنگ هماتوکسیلین-ائوزین رنگ آمیزی شدند. برش های رنگ آمیزی شده توسط میکروسکوپ نوری مورد بررسی قرار گرفته و از آن ها عکس برداری شد. در مقاطع بافتی شاخص های آسیب شناسی با بزرگنمایی ۴۰۰ مورد بررسی قرار گرفت(۳۸).

در این مطالعه، داده های حاصل توسط نرم افزار آماری SPSS 22 و روش مورد تجزیه و تحلیل قرار گرفت از آزمون آنالیز واریانس یک طرفه One-way ANO-VA و به دنبال آزمون آماری Tukey مورد تجزیه و تحلیل آماری قرار گرفتند و تفاوت میانگین ها در سطح P<0.05 معنی دار در نظر گرفته شد.

یافته ها

نتایج حاصل از اندازه گیری میانگین وزن بدن در تمامی گروه های مورد مطالعه، قبل از شروع دوره آزمایش، تقریبا یکسان بود. نتایج حاصل از آزمون های آماری نشان داد که پس از پایان دوره آزمایش، وزن بدن در گروه دریافت کننده سم نسبت به وزن گروه کنترل کاهش معنی داری داشته (p<0.05) همچنین مشاهده شد که دریافت عصاره گیاه رزماری هم زمان با دریافت سم، می تواند باعث بهبود در افزایش وزن موش ها شود. (جدول ۱)

7 Phosphate-buffered saline
8 BioTek

Downloaded from jhsw.tums.ac.ir at 13:29 IRDT on Sunday July 26th 2020

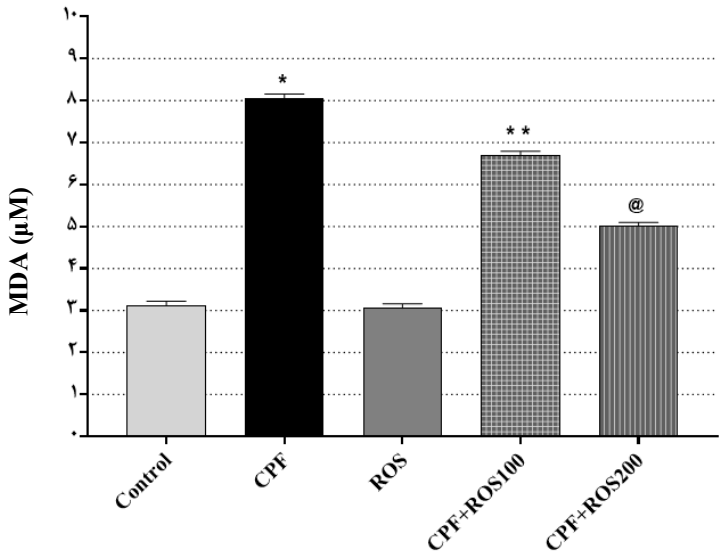

نمودار۱: مقایسه میانگین تغییرات سطح مالون دی آلدهید در گروه های مختلف مورد مطالعه پس از ۳۰ روز مواجهه، مقادیر به صورت mean±SD می باشند. (One way ANOVA, Tukey's test و P<0.05)، * اختلاف معنی دار نسبت به گروه کنترل، ** اختلاف معنی دار نسبت به گروه مواجهه یافته با کلرپیریفوس، @ اختلاف معنی دار نسبت به گروه مواجهه همزمان با رزماری غلظت mg/kg ۱۰۰ و کلرپیریفوس

نمودار ۱ نشان می دهد که میزان MDA کلیه در موش های مواجهه یافته با CPF در مقایسه با گروه کنترل به طور معنی داری افزایش یافته است و برعکس در موش ها تحت تیمار با دوزهای ۱۰۰ و ۲۰۰ (میلی گرم بر کیلوگرم عصاره) در مقایسه با موش های مواجهه یافته با سم کاهش معنی داری در سطح MDA مشاهده شد ($p<0.05$)، همچنین مشاهده گردید که شدت تغییرات در گروه های تحت تیمار با عصاره، وابسته به دوز است. (نمودار ۱)

در این مطالعه یکی از شاخص های استرس اکسیداتیو مورد بررسی آنزیم GPx بود. مشاهده گردید که بین گروه دریافت کننده CPF و گروه کنترل اختلاف معنی داری در میزان GPx وجود دارد ($p<0.05$). در گروهی که تنها با ماده آنتی اکسیدان مواجهه داشتند مشاهده شد که عصاره گیاه رزماری می تواند باعث افزایش اندکی در سطح فعالیت آنزیم گلوتاتیون پراکسیداز نسبت به گروه کنترل گردد اما این افزایش از لحاظ آماری معنی دار نبود. که نشان از فعالیت آنتی اکسیدانی عصاره رزماری می باشد($p>0.05$). همچنین در گروهی که مواجهه همزمان با عصاره رزماری و سم داشتند مشاهده شد که افزایش غلظت ماده آنتی اکسیدان باعث افزایش سطح گلوتاتیون پراکسیداز میشود. (نمودار ۲)

با بررسی های کیفی صورت گرفته بر روی نمونه های تهیه شده از کلیه گروه های مختلف آزمایش، توسط میکروسکوپ نوری نتایج هیستوپاتولوژی زیر حاصل شد. بافت کلیه در گروه کنترل به صورت نرمال مشاهده شد و هیچگونه ضایعه یا التهابی در گلومرول دیده نشد (تصویر A). در کلیه رت های مواجهه یافته با سم نکروز شدیدی در سلول های پوششی توبول های کلیه و پرخونی مشاهده شد (تصویر B). در گروه مواجهه یافته با عصاره رزماری بافت کلیه کاملا نرمال بود (تصویر C). در مقاطع کلیه رت های مواجهه یافته با سم و تیمار شده با عصاره رزماری و با غلظت ۱۰۰ میلی گرم بر کیلوگرم کمتری در سلول های پوششی توبول های کلیه مشاهده شد (تصویر D).

Downloaded from jhsw.tums.ac.ir at 13:29 IRDT on Sunday July 26th 2020

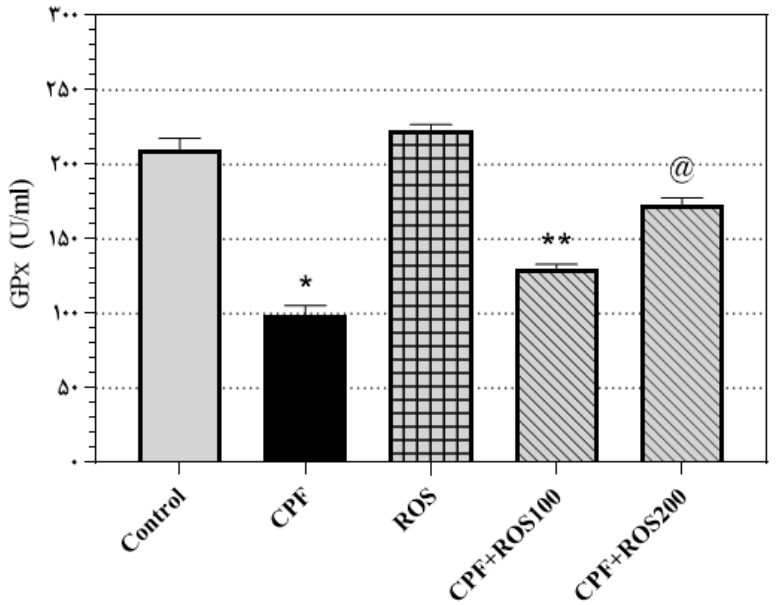

نمودار۲ :مقایسه میانگین تغییرات سطح فعالیت گلوتاتیون پراکسیداز در گروه های مختلف مورد مطالعه پس از ۳۰ روز مواجهه، مقادیر به صورت mean±SD می باشند. (One way ANOVA, Tukey's test و P<0.05)، * اختلاف معنی دار نسبت به گروه کنترل، ** اختلاف معنی دار نسبت به گروه مواجهه یافته با کلرپیریفوس، @ اختلاف معنی دار نسبت به گروه مواجهه همزمان با رزماری غلظت mg/kg ۱۰۰ و کلرپیریفوس

در رت های مواجهه یافته با سم و تیمار شده با عصاره گیاه رزماری و با غلظت ۲۰۰ میلی گرم بر کیلوگرم اثری از التهاب نبوده و گلومرول ها ترمیم یافته و طبیعی بودند (تصویر E). (شکل ۲)

بحث

بسیاری از حشره کش های ارگانوفسفره چربی دوست و ساختار مولکولی غیر قطبی دارند بنابراین پس از جذب به سرعت در کبد، کلیه و غدد بزاقی تجمع می یابند(۳۹). کلرپیریفوس با مهار آنزیم استیل کولین استراز بر روی سیستم اعصاب مرکزی و محیطی اثر میگذارد(۴۰). همچنین این سم میتواند باعث القا استرس اکسیداتیو در بدن شود(۴۱). کلرپیریفوس بعد از ورود به بدن موجودات زنده، تحت تاثیر فرآیندهای متابولیسمی مختلف تولید رادیکالهای آزاد می کند. این رادیکال ها که مسئول ایجاد استرس اکسیداتیو هستند اغلب توانایی آسیب رساندن به ساختمان مولکولهای زیستی مثل ماده ژنتیکی و پروتئینها را دارند(۴۲). طبق مطالعات صورت گرفته مشخص گردیده که سم CPF میتواند باعث کاهش وزن در موش های صحرایی شود(۴۳, ۴۴). در این مطالعه تغییرات وزنی طبق جدول ۱ بدست آمد. مقایسه میانگین وزن در گروه های مورد مطالعه نشان داد، حیواناتی که تنها با CPF (EC 40.8%) مواجهه داشتند نسبت به گروه شاهد به طور معنی داری افزایش وزن به نسبت کمتری داشتند. که دلیل آن را میتوان اینگونه عنوان نمود، مواجهه با کلرپیریفوس میتواند باعث تولید رادیکال های آزاد شود، متعاقب آن افزایش رادیکال های آزاد می تواند باعث آسیب سلولی و بیماری و نهایتا کاهش اشتهای موش ها شود. اما در مطالعه ای دیگر وزن نهایی موش های مواجهه یافته با CPF کمتر از وزن اولیه شد(۴۵) که علت آن را میتوان به دلیل دوز بالای CPF (۲۷۹ mg/ kg) و همچنین کم بودن زمان (پنج روز) مواجهه اشاره کرد. در گروه مواجهه همزمان با CPF و عصاره رزماری تغییرات وزنی مشابه تغییرات وزنی گروه کنترل یافت شد.

Downloaded from jhsw.tums.ac.ir at 13:29 IRDT on Sunday July 26th 2020

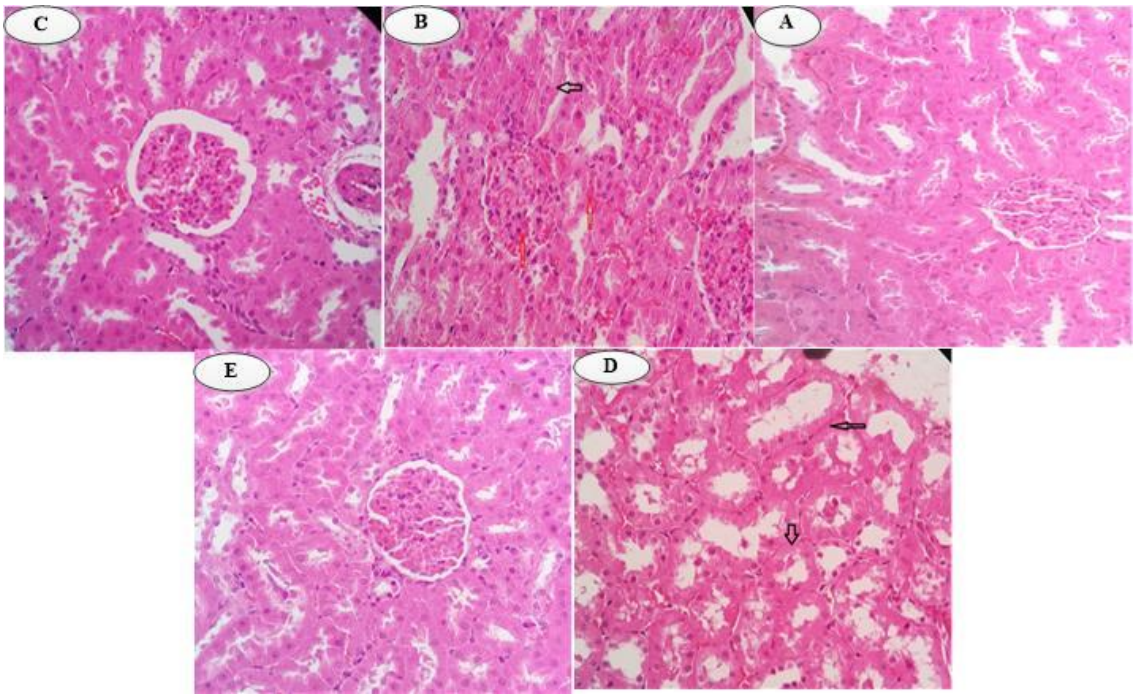

شکل ۲: مقطع عرضی از بافت کلیه در گروه های مختلف آزمایش (رنگ آمیزی هماتوکسیلین –ائوزین بزرگ نمایی ۴۰۰ x) A) گروه کنترل: سلول های پوششی کلیه و گلومرول ها در وضعیت سالم قرار دارند. B) گروه مواجهه با سم: نکروز سلول های پوششی توبول های کلیه (پیکان مشکی) و پرخونی قابل مشاهده است. C) گروه مواجهه با رزماری با غلظت mg/kg ۱۰۰: بافت کلیه و سلول های پوششی آن در وضعیت سالم می باشند.D) گروه مواجهه همزمان با کلرپیریفوس و رزماری با غلظت mg/kg ۱۰۰: نکروز سلول های پوششی توبول های کلیه قابل مشاهده است (پیکان مشکی) E: گروه مواجهه همزمان با کلرپیریفوس و رزماری با غلظت mg/kg ۲۰۰: گلومرول کلیه و توبول ها در وضعیت سالم میباشند.

مطالعه ای در سال ۲۰۱۲ نشان داد که ترکیبات پلی فنولی موجود در رزماری میتواند باعث تقویت آنزیم‌های سم زدا و کاهش رادیکال های آزاد در بدن شود(۴۶). همچنین در گروه مواجهه تنها با عصاره رزماری تغییرات وزنی مشابه گروه کنترل یافت شد. مطالعه ای که در سال ۲۰۰۸ به منظور بررسی تغییرات وزنی موش های مواجهه یافته با عصاره رزماری صورت گرفت نتایج مطالعه مشابه مطالعه حاضر بود(۴۷).

نتایج پژوهش حاضر نشان داد که کلرپیریفوس باعث تغییراتی در سطوح گلوتاتیون پراکسیداز و مالون دی آلدهید شده است که این اثرات به واسطه مکانیسم گونه های فعال اکسیژن ایجاد می شوند(۴۸) همچنین در این مطالعه فعالیت آنتی اکسیدانی عصاره گیاه رزماری با اندازه گیری مالون دی آلدهید و فعالیت آنزیم گلوتاتیون پراکسیداز مورد ارزیابی قرار گرفت نتایج حاضر نشان داد که CPF منجر به افزایش MDA و کاهش فعالیت GPx در کلیه می شود. استرس اکسیداتیو در اثر عدم تعادل میان تولید رادیکال های آزاد و مکانیسم های دفاعی آنتی اکسیدانی بیوشیمیایی حاصل می شود. در موجودات زنده پراکسیداسیون لیپیدهای موجود در دیواره سلول های زنده از جمله مهمترین اهداف رادیکال های آزاد است. در این شرایط نه تنها ساختمان دیواره و عملکرد آن تحت تاثیر قرار میگیرد بلکه بعضی از محصولات ناشی از اکسیداسیون به عنوان نمونه MDA میتواند با بیومولکول ها واکنش نشان دهد(۴۹-۵۱). از طرفی پراکسیداسیون لیپیدی غشای سلول‌ها می‌تواند با افزایش نفوذ پذیری پراکسید هیدروژن به درون سلول شدت و حدت سمیت را تشدید کند(۵۲). مطالعه حاضر

Downloaded from jhsw.tums.ac.ir at 13:29 IRDT on Sunday July 26th 2020

تایید می کند که CPF می تواند باعث آسیب اکسیداتیو در کلیه شود. القاء استرس اکسیداتیو نیز به واسطه افزایش MDA به عنوان شاخص پراکسیداسیون لیپید و وضعیت نابسامان آنزیم های آنتی اکسیدان در بافت کلیه موش های صحرایی تیمار شده با CPF است(۵۳, ۵۴). کلرپیریفوس در پستانداران به‌ویژه در موش‌های صحرایی موجب کاهش معنی‌داری در غلظت گلوتاتیون پراکسیداز در سلول‌ها می‌شود. به این ترتیب، میتوان اظهار نمود که با کاهش میزان این آنتی‌اکسیدان در سلول‌ها، فرصت لازم برای عملکرد رادیکال های آزاد فراهم شده و به این ترتیب استرس اکسیداتیو و پیامد اصلی آن یعنی روند LPO به راحتی امکان بروز یافته و آسیب‌های سلولی فراوانی را بر جای خواهد نهاد(۵۵). همچنین مشاهده گردید که در گروه دریافت کننده همزمان سم و عصاره رزماری با غلظت ۱۰۰ میلی گرم با توجه به خاصیت آنتی اکسیدانی این گیاه تغییرات MDA نسبت به گروه CPF، به حالت تعدیل رسیده که این امر نشان دهنده موثر بودن این گیاه در کاهش اثرات سمی CPF است و در گروه دریافت کننده همزمان سم و عصاره رزماری با غلظت ۲۰۰ میلی گرم مشاهده گردید که تغییرات سطح MDA به به سطح MDA گروه کنترل نزدیک شده که می توان نتیجه گرفت افزایش مصرف رزماری میتواند باعث کاهش استرس اکسیداتیو ناشی از سم CPF در کلیه موش صحرایی گردد (نمودار ۱). در مطالعه ای که به منظور بررسی سمیت کلیوی تتراکلرید کربن بر روی موش های صحرایی به مدت ۶ هفته صورت گرفت مشاهده شد که این سم می تواند باعث افزایش MDA در کلیه شود که مصرف همزمان رزماری با این سم میتواند کاهش قابل توجهی در سطوح MDA کلیوی داشته باشد (۵۶). با توجه به اینکه گیاه رزماری غنی از مشتقات فیتوشیمیایی از جمله تریترپن، فلاونویید یا پلی فنول است. بسیاری از مطالعات نشان داده اند که اثرات حفاظتی گیاه رزماری به دلیل فعالیت آنتی اکسیدانی آن است همچنین مطالعات Zheng و همکاران نشان داد که کارنوزول، رزمانول و اپی رزمانول می توانند از پراکسیداسیون لیپیدی ممانعت کنند(۵۷, ۵۸). کلرپیریفوس در پستانداران به‌ویژه در موش‌های صحرایی موجب کاهش معنی‌داری در غلظت گلوتاتیون پراکسیداز در سلول‌ها می‌شود. به این ترتیب، میتوان اظهار نمود که با کاهش میزان این آنتی‌اکسیدان در سلول‌ها، فرصت لازم برای عملکرد رادیکال های آزاد فراهم شده و به این ترتیب استرس اکسیداتیو و پیامد اصلی آن یعنی روند LPO به راحتی امکان بروز یافته و آسیب‌های سلولی فراوانی را بر جای خواهد نهاد(۵۹). یکی از موادی که در نتیجه استرس اکسیداتیو ناشی از کلرپیریفوس میتواند تولید شود هیدروژن پراکسید (H_2O_2) است. آنزیم GPx با اکسید کردن گلوتاتیون احیا به گلوتاتیون اکسید، می تواند H_2O_2 را به آب و اکسیژن تبدیل نماید(۶۰, ۶۱). طبق نتایج بدست آمده در نمودار ۲، در مطالعه حاضر تغییرات معنی داری در سطوح GPx گروه مواجهه با CPF و کنترل مشاهده شد که با نتایج Sanvidhanدر این زمینه همخوانی دارد(۴۳). همچنین در مطالعه ای دیگر که بر روی موش های صحرایی ماده صورت گرفت مشاهده شد که پس از ۷ روز مواجهه با CPF، میزان آنزیم GPx به طور چشمگیری کاهش یافت(۱۳). در گروهی که به طور همزمان با CPF و عصاره رزماری با غلظت ۱۰۰ میلی گرم بر کیلوگرم مواجهه داشتند به دلیل خاصیت آنتی اکسیدانی این گیاه تغییرات آنزیمی به نسبت، به حالت تعدیل رسیده که این امر نشان دهنده موثر بودن این گیاه در کاهش اثرات سمی CPF است. و در گروه دریافت کننده همزمان سم و عصاره رزماری با غلظت ۲۰۰ مشاهده گردید که تغییرات آنزیم GPx به گروه کنترل نزدیک شده است.

بررسی هیستوپاتولوژی بافت به عنوان یکی از روش های مناسب جهت ارزیابی اثرات سموم می باشد(۶۲). در بررسی های هیستوپاتولوژی بافت کلیه (شکل ۲) مشاهده گردید که مواجهه با سم CPF می تواند باعث نکروز سلول های پوششی توبول های کلیه و پرخونی شود. که در این صورت ممکن است عملکرد نفرون ها دچار اختلال شود(۶۳). و دریافت همزمان عصاره رزماری میتواند به کاهش اثرات

Downloaded from jhsw.tums.ac.ir at 13:29 IRDT on Sunday July 26th 2020

سمی CPF کمک کند. طبق مطالعه ای که به منظور بررسی اثر حفاظتی رزماری در برابر سمیت کلیوی ناشی از تتراکلرید کربن صورت گرفت نتایج مشابه مطالعه حاضر بود(۶۴). بر اساس مطالعه محیط زیستی سموم آلی مختلف باعث آسیب جدی به انسان می شود (۶۵). مطالعه ای دیگر نشان داد در خرگوش هایی که با استات سرب در تماس بودند آسیب های کلیوی از جمله تورم گلومرول، التهاب مویرگ های خونی و نکروز بوجود آمد که استفاده همزمان از عصاره اتانولی رزماری توانست آسیب کلیوی را بهبود بخشد که می توان از روش های مختلف میزان سرب را بدن انسان اندازه گیری نمود(۶۶-۶۸).

با توجه به نتایج مطالعه حاضر می توان نتیجه گرفت که مواجهه با CPF به واسطه افزایش رادیکال های آزاد، باعث استرس اکسیداتیو و تغییرات هیستوپاتولوژی در بافت کلیه می شود. در حالی که عصاره گیاه رزماری به دلیل دارا بودن قابلیت آنتی اکسیدانی و ضد التهابی منجر به کاهش پراکسیداسیون لیپیدی و تخفیف عوارض ناشی از CPF در بافت کلیه می شود.

REFERENCES

1. Xie H, Bei F, Hou J, Ai SJS, Chemical AB. A highly sensitive dual-signaling assay via inner filter effect between g-C3N4 and gold nanoparticles for organophosphorus pesticides. 2018;255:2232-9.
2. Ramin Sabet M, Pourhossein M, Khadem M, Omidi F, Golbabaei F, Shahtaheri SJJH, et al. Development of dispersive liquid-liquid micro-extraction procedure for trace determination of pesticide diazinon in urine samples. 2019;8(4):359-70.
3. Peter J, Cherian A. Organic insecticides. Anaesthesia and intensive care. 2000;28(1):11-21.
4. Pourhossein M, Shahtaheri S, Mazloumi A, Rahimi-Foroushani A, Helmi-Kohneshahri M, Khani HMJJoac. Dispersive Liquid–Liquid Microextraction for the Determination of Salivary Melatonin as a Biomarker of Circadian Rhythm. 2018;73(10):966-72.
5. Mahmoud SM, Moneim AEA, Qayed MM, El-Yamany NAJES, Research P. Potential role of N-acetylcysteine on chlorpyrifos-induced neurotoxicity in rats. 2019;26(20):20731-41.
6. Van Emon JM, Pan P, van Breukelen F. Effects of chlorpyrifos and trichloropyridinol on HEK 293 human embryonic kidney cells. Chemosphere. 2018;191:537-47.
7. Yasser E-N, Lubbad R. Acute and single repeated dose effects of low concentrations of chlorpyrifos, diuron, and their combination on chicken. Environmental Science and Pollution Research. 2018;25(11):10837-47.
8. Mestre AP, Amavet PS, Vanzetti AI, Moleón MS, Marcó MVP, Poletta GL, et al. Effects of cypermethrin (pyrethroid), glyphosate and chlorpyrifos (organophosphorus) on the endocrine and immune system of Salvator merianae (Argentine tegu). Ecotoxicology and environmental safety. 2019;169:61-7.
9. Ezzi L, Salah IB, Haouas Z, Sakly A, Grissa I, Chakroun S, et al. Histopathological and genotoxic effects of chlorpyrifos in rats. Environmental Science and Pollution Research. 2016;23(5):4859-67.
10. Araújo MC, Assis CRD, Silva KCC, Souza KS, Azevedo RS, Alves MHME, et al. Characterization of brain acetylcholinesterase of bentonic fish Hoplosternum littorale: Perspectives of application in pesticides and metal ions biomonitoring. Aquatic toxicology. 2018;205:213-26.
11. Chen R, Cui Y, Zhang X, Zhang Y, Chen M, Zhou T, et al. Chlorpyrifos Induction of Testicular-Cell Apoptosis through Generation of Reactive Oxygen Species and Phosphorylation of AMPK. Journal of agricultural and food chemistry. 2018;66(47):12455-70.
12. Ahmed MM, Zaki NI. Assessment the ameliorative effect of pomegranate and rutin on chlorpyrifos-ethyl-induced oxidative stress in rats. Nature and Science. 2009;7(10):49-61.
13. Saoudi M, Hmida IB, Kammoun W, Rebah FB, Jamoussi K, Feki AE. Protective effects of oil of Sardinella pilchardis against subacute chlorpyrifos-induced oxidative stress in female rats. Archives of environmental & occupational health. 2018;73(2):128-35.
14. Sachdev S, Davies KJJFRB, Medicine. Production, detection, and adaptive responses to free radicals in exercise. 2008;44(2):215-23.
15. Kalantary S, Golbabaei F, Latifi M, Shokrgozar MA, Yaseri

Downloaded from jhsw.tums.ac.ir at 13:29 IRDT on Sunday July 26th 2020

MJJon, nanotechnology. Feasibility of Using Vitamin E-Loaded Poly (ε-caprolactone)/Gelatin Nanofibrous Mat to Prevent Oxidative Stress in Skin. 2020;20(6):3554-62.

16. Ma P, Wu Y, Zeng Q, Gan Y, Chen J, Ye X, et al. Oxidative damage induced by chlorpyrifos in the hepatic and renal tissue of Kunming mice and the antioxidant role of vitamin E. Food and chemical toxicology. 2013;58:177-83.
17. Rolo AP, Teodoro JS, Palmeira CM. Role of oxidative stress in the pathogenesis of nonalcoholic steatohepatitis. Free radical biology and medicine. 2012;52(1):59-69.
18. Jafari M, Dehghani A, Khavanin A, Azari-Reza-Zade M, Dadashpourahangar AJIjooh. The impact of noise and formaldehyde exposure on oxidative stress indices in blood and liver tissue of rat. 2014;6(2):61-7.
19. Ahmadizadeh M, Pol T, Boazar MJIJoOH. Effect of Vitamin C on Styrene Induced Respiratory Toxicity. 2011:76-80.
20. El-Hossary GG, Mansour SM, Mohamed AS. Neurotoxic effects of chlorpyrifos and the possible protective role of antioxidant supplements: an experimental study. Journal of Applied Sciences Research. 2009(September):1218-22.
21. Dubey N, Raina R, Khan AM. Toxic effects of deltamethrin and fluoride on antioxidant parameters in rats. Fluoride. 2012;45(3):242-6.
22. Raina R, Baba NA, Verma PK, Sultana M, Singh M. Hepatotoxicity induced by subchronic exposure of fluoride and chlorpyrifos in Wistar rats: Mitigating effect of ascorbic acid. Biological trace element research. 2015;166(2):157-62.
23. Samiei S, Khadem M, Pourbabaki R, Ghazi-Khansari M, Shahtaheri SJJJoMUoMS. Protective Effect of Salvia officinalis Extract on Deltamethrin-induced Hepatotoxicity in Rats. 2019;29(178):134-40.
24. Zhang Y, Yang L, Zu Y, Chen X, Wang F, Liu F. Oxidative stability of sunflower oil supplemented with carnosic acid compared with synthetic antioxidants during accelerated storage. Food chemistry. 2010;118(3):656-62.
25. Erkan N, Ayranci G, Ayranci E. Antioxidant activities of rosemary (Rosmarinus officinalis L.) extract, blackseed (Nigella sativa L.) essential oil, carnosic acid, rosmarinic acid and sesamol. Food chemistry. 2008;110(1):76-82.
26. Yu M-H, Choi J-H, Chae I-G, Im H-G, Yang S-A, More K, et al. Suppression of LPS-induced inflammatory activities by Rosmarinus officinalis L. Food chemistry. 2013;136(2):1047-54.
27. Banerjee R, Verma AK, Das AK, Rajkumar V, Shewalkar A, Narkhede H. Antioxidant effects of broccoli powder extract in goat meat nuggets. Meat science. 2012;91(2):179-84.
28. Ngo SN, Williams DB, Head RJ. Rosemary and cancer prevention: preclinical perspectives. Critical reviews in food science and nutrition. 2011;51(10):946-54.
29. Lee J-H, Shin J-A, Lee J-H, Lee K-T. Production of lipase-catalyzed structured lipids from safflower oil with conjugated linoleic acid and oxidation studies with rosemary extracts. Food research international. 2004;37(10):967-74.
30. Posadas S, Caz V, Largo C, De la Gandara B, Matallanas B, Reglero G, et al. Protective effect of supercritical fluid rosemary extract, Rosmarinus officinalis, on antioxidants of major organs of aged rats. Experimental gerontology. 2009;44(6-7):383-9.
31. AHMADI NS, MIRABZADEH AE, MIRSANEI SM, ALDAVOOD SJ. NECESSITIES FOR ETHICAL SUPERVISION ON LABORATORY ANIMAL RESEARCHES IN IRAN. 2016.
32. Hosseini N, Malekirad A, Changizi Ashtiani S, Nazemi MJSJ. Free radicals scavenging activity of essential oils and different fractions of methanol extract of zataria multiflora, salvia officinalis, rosmarinus officinalis, mentha pulegium and cinnamomum zeylanicum. 2012;20(1):28-38.
33. Shoja N, Dianat M, Hoseyni Nik S, Ramazani GJJBUMS. The evaluation of the protective effects of the hydroalcoholic extract of rosemary (Rosmarinus Officinalis L.) on ventricular arrhythmias in Rats. 2015;17(5):66-72.
34. Barberis CL, Carranza CS, Magnoli K, Benito N, Magnoli CEJRAdm. Development and removal ability of non-toxigenic Aspergillus section Flavi in presence of atrazine, chlorpyrifos and endosulfan. 2019;51(1):3-11.
35. Marigoudar S, Mohan D, Nagarjuna A, Karthikeyan PJE, safety e. Biomarker and histopathological responses of Lates calcarifer on exposure to sub lethal concentrations of chlorpyrifos. 2018;148:327-35.
36. Hassani S, Sepand M, Jafari A, Jaafari J, Rezaee R, Zeinali M, et al. Protective effects of curcumin and vitamin E against chlorpyrifos-induced lung oxidative damage. 2015;34(6):668-76.

Downloaded from jhsw.tums.ac.ir at 13:29 IRDT on Sunday July 26th 2020

37. Suke SG, Sherekar P, Kahale V, Patil S, Mundhada D, Nanoti VMJJob, et al. Ameliorative effect of nanoencapsulated flavonoid against chlorpyrifos-induced hepatic oxidative damage and immunotoxicity in Wistar rats. 2018;32(5):e22050.
38. Lohiya A, Kumar V, Punia JJIJoAR. Sub-acute oxidant and histopathological effects of imidacloprid on kidney of adult female Wistar rats. 2018;52(9).
39. Cobaugh DJ, Erdman AR, Booze LL, Scharman EJ, Christianson G, Manoguerra AS, et al. Atypical antipsychotic medication poisoning: an evidence-based consensus guideline for out-of-hospital management. 2007;45(8):918-42.
40. Kwong TC. Organophosphate pesticides: biochemistry and clinical toxicology. Therapeutic drug monitoring. 2002;24(1):144-9.
41. Bebe FN, Panemangalore MJJoES, Health PB. Exposure to low doses of endosulfan and chlorpyrifos modifies endogenous antioxidants in tissues of rats. 2003;38(3):349-63.
42. Makeen HA, Ncibi S, Mohan S, Farasani A, Rahmani R, Al Bratty M, et al. Cytoprotective effect of Cactus cladode (Opuntia ficus-indica) against chlorpyrifos induced reactive oxygen species in rat hepatocytes: Involvement of heat shock protein 70 and CYP1A1/2 proteins. 2019;15(62):47.
43. Mansour SA-K, Gamet-Payrastre L. Ameliorative effect of vitamin E to mouse dams and their pups following exposure of mothers to chlorpyrifos during gestation and lactation periods. Toxicology and industrial health. 2016;32(7):1179-96.
44. Acker CI, Souza ACG, dos Santos MP, Mazzanti CM, Nogueira CW. Diphenyl diselenide attenuates hepatic and hematologic toxicity induced by chlorpyrifos acute exposure in rats. Environmental Science and Pollution Research. 2012;19(8):3481-90.
45. Avci B, Bilge SS, Arslan G, Alici O, Darakci O, Baratzada T, et al. Protective effects of dietary omega-3 fatty acid supplementation on organophosphate poisoning. Toxicology and industrial health. 2018;34(2):69-82.
46. Mahan LK, Escott-Stump S, Raymond JL, Krause MV. Krause's food & the nutrition care process: Elsevier Health Sciences; 2012.
47. Anadon A, Martinez-Larranaga MR, Martinez MA, Ares I, Garcia-Risco MR, Senorans FJ, et al. Acute oral safety study of rosemary extracts in rats. Journal of food protection. 2008;71(4):790-5.
48. Barr DB, Angerer JJEhp. Potential uses of biomonitoring data: a case study using the organophosphorus pesticides chlorpyrifos and malathion. 2006;114(11):1763-9.
49. Thanonkaew A, Benjakul S, Visessanguan W, Decker EAJL-FS, Technology. The effect of antioxidants on the quality changes of cuttlefish (Sepia pharaonis) muscle during frozen storage. 2008;41(1):161-9.
50. Borneo R, León A, Aguirre A, Ribotta P, Cantero JJFC. Antioxidant capacity of medicinal plants from the Province of Córdoba (Argentina) and their in vitro testing in a model food system. 2009;112(3):664-70.
51. Kanatt SR, Chander R, Sharma AJFC. Antioxidant potential of mint (Mentha spicata L.) in radiation-processed lamb meat. 2007;100(2):451-8.
52. Tomita K, Kuwahara Y, Takashi Y, Igarashi K, Nagasawa T, Nabika H, et al. Clinically relevant radioresistant cells exhibit resistance to H2O2 by decreasing internal H2O2 and lipid peroxidation. 2018;40(9):1010428318799250.
53. Tanvir E, Afroz R, Chowdhury MAZ, Gan SH, Karim N, Islam MN, et al. A model of chlorpyrifos distribution and its biochemical effects on the liver and kidneys of rats. 2016;35(9):991-1004.
54. Zahran E, Risha E, Awadin W, Palić DJAt. Acute exposure to chlorpyrifos induces reversible changes in health parameters of Nile tilapia (Oreochromis niloticus). 2018;197:47-59.
55. Mashali AA, Nounou HA, Sharara GM, Manal H, Aziz AJJoMR. Role of oxidative stress and apoptosis into acute organophosphorus intoxicated patients. 2005;26:255-63.
56. Botsoglou N, Taitzoglou I, Zervos I, Botsoglou E, Tsantarliotou M, Chatzopoulou PJF, et al. Potential of long-term dietary administration of rosemary in improving the antioxidant status of rat tissues following carbon tetrachloride intoxication. 2010;48(3):944-50.
57. Abdel-Wahhab KG, El-Reheem A-BMA, Abdel-Wahhab MM, ME S, Soliman MA. Rosemary and parsley extracts minimize Isoniazid®-induced hematological deterioration and enhance the oxygenation potential in adult male albino rats.
58. Zheng W, Wang SYJJoa, chemistry f. Antioxidant activity and phenolic compounds in selected herbs. 2001;49(11):5165-70.
59. Furihata S, Kasai A, Hidaka K, Ikegami M, Ohnishi H,

Goka KJEP. Ecological risks of insecticide contamination in water and sediment around off-farm irrigated rice paddy fields. 2019;251:628-38.

60. Pham-Huy LA, He H, Pham-Huy CJIjobsI. Free radicals, antioxidants in disease and health. 2008;4(2):89.
61. Mehta A, Verma RS, Srivastava NJPb, physiology. Chlorpyrifos induced alterations in the levels of hydrogen peroxide, nitrate and nitrite in rat brain and liver. 2009;94(2-3):55-9.
62. Uzun FG, Kalender YJF, toxicology c. Chlorpyrifos induced hepatotoxic and hematologic changes in rats: the role of quercetin and catechin. 2013;55:549-56.
63. Khan RA, Khan MR, Sahreen S, Bokhari JJF, Toxicology C. Prevention of CCl4-induced nephrotoxicity with Sonchus asper in rat. 2010;48(8-9):2469-76.
64. Sakr SA, Lamfon HAJLSJ. Protective effect of rosemary (Rosmarinus officinalis) leaves extract on carbon tetrachloride-induced nephrotoxicity in albino rats. 2012;9(1):779-85.
65. Beniah Obinn I, Christian Ebere E. A review: Water pollution by heavy metal and organic pollutants: Brief review of sources, effects and progress on remediation with aquatic plants. Analytical methods in Environmental Chemistry Journal.2019; 2 (3):5-38.
.66 Gou M, Yarahmadi B., Separation and determination of lead in human urine and water samples based on thiol functionalized mesoporous silica nanoparticles packed on cartridges by micro column fast micro solid-phase extraction. Analytical methods in Environmental Chemistry Journal.2019; 2 (3):39-50.
67. Arjomandi M. A review: Analytical methods for heavy metals determination in environment and human samples, Analytical methods in Environmental Chemistry Journal.2019; 2 (3):97-126.
68. Mohamed WA, Abd-Elhakim YM, Farouk SMJE, Pathology T. Protective effects of ethanolic extract of rosemary against lead-induced hepato-renal damage in rabbits. 2016;68 (8):451-61.

Downloaded from jhsw.tums.ac.ir at 13:29 IRDT on Sunday July 26th 2020