

## ***Protective Effect of Salvia officinalis Extract on Deltamethrin-induced Hepatotoxicity in Rats***

Sajjad Samiei<sup>1</sup>,  
Monireh Khadem<sup>2</sup>,  
Reza Pourbabaki<sup>1</sup>,  
Mahmoud Ghazi-Khansari<sup>3</sup>,  
Seyed Jamaledin Shahtaheri<sup>4</sup>

<sup>1</sup> M.Sc in Occupational Health Engineering, School of Public Health, Tehran University of Medical Sciences, Tehran, Iran

<sup>2</sup> Assistant Professor, Department of Occupational Health Engineering, School of Public Health, Tehran University of Medical Sciences, Tehran, Iran

<sup>3</sup> Professor, Department of Pharmacology, Medicine School, Tehran University of Medical Sciences, Tehran, Iran

<sup>4</sup> Professor, Department of Occupational Health Engineering, School of Public Health, Institute for Environmental Research, Tehran University of Medical Sciences, Tehran, Iran

(Received May 15, 2019 ; Accepted September 2, 2019)

### ***Abstract***

**Background and purpose:** Deltamethrin is one of the major pesticides used in agriculture to control pests. Oxidative stress is one of the deltamethrin toxicity mechanisms. Different antioxidants have been investigated to deal with the oxidative damage of toxic substances. The purpose of this study was to evaluate the protective effect of *Salvia officinalis* extract against deltamethrin-induced hepatotoxicity in rats.

**Materials and methods:** In an experimental study, 30 Wistar rats weighing 200-220 g were randomly divided into 5 groups (n=6 per group); group I was the control, group II received deltamethrin (15 mg/kg), group III received both deltamethrin (15 mg/kg) and *S. officinalis* extract (100 mg/kg), group IV received both deltamethrin (15 mg/kg) and *S. officinalis* extract (200 mg/kg), and group V received merely *S. officinalis* extract. After 30 consecutive days, liver tissues were evaluated for the levels of malondialdehyde and glutathione peroxidase levels and histopathological changes.

**Results:** According to findings, Salvia extract could considerably reduce malondialdehyde levels, improve the glutathione peroxidase activity, and reduce the liver damage caused by deltamethrin.

**Conclusion:** *S. officinalis* extract showed antioxidant properties and reduced the toxic effects of deltamethrin, so, it can be used as a strong antioxidant in preventing and improving the effects of deltamethrin.

**Keywords:** deltamethrin, *Salvia officinalis* extract, antioxidant, oxidative stress, liver

J Mazandaran Univ Med Sci 2019; 29(178): 134-140 (Persian).

\* Corresponding Author: Seyed Jamaledin Shahtaheri - School of Public Health, Institute for Environmental Research, Tehran University of Medical Sciences, Tehran, Iran (E-mail: shahtaheri@tums.ac.ir)

## بررسی اثر محافظتی عصاره گیاه سالویا (مریم گلی) بر روی سمیت کبدی ناشی از دلتامترین در مدل موش صحرایی

سجاد سمیعی<sup>1</sup>  
منیره خادم<sup>2</sup>  
رضا پوربابکی<sup>1</sup>  
محمود قاضی خوانساری<sup>3</sup>  
سید جمال الدین شاه طاهری<sup>4</sup>

### چکیده

**سابقه و هدف:** دلتامترین یکی از مهم‌ترین حشره‌کش‌های مورد استفاده در کشاورزی جهت کنترل آفت بوده و استرس اکسیداتیو یکی از مکانیسم‌های سمیت این سم می‌باشد. برای مقابله با آسیب‌های اکسیداتیو حاصل از مواد سمی، آنتی‌اکسیدان‌های مختلفی مورد بررسی قرار گرفته‌اند. در این مطالعه خاصیت آنتی‌اکسیدانی و حفاظتی عصاره سالویا در برابر سمیت دلتامترین بر روی کبد موش صحرایی مورد بررسی قرار گرفت.

**مواد و روش‌ها:** در این مطالعه تجربی آزمایشگاهی، 30 موش صحرایی نر بالغ نژاد ویستار با حدود وزنی 200 تا 220 گرم به طور تصادفی به 5 گروه 6 تایی تقسیم شدند. گروه‌بندی به صورت گروه 1 (کنترل، گروه 2) مواجهه با سم دلتامترین (15 mg/kg)، گروه 3) مواجهه همزمان سم دلتامترین (15 mg/kg) و عصاره سالویا (100 mg/kg)، گروه 4) مواجهه همزمان سم دلتامترین (15 mg/kg) و عصاره سالویا (200 mg/kg)، گروه 5) مواجهه با عصاره سالویا (100 mg/kg) صورت گرفت. پس از مواجهه به مدت 30 روز متوالی، بافت کبد موش‌ها جهت ارزیابی سطوح مالون‌دی‌آلدهید و گلو‌تاتیون پراکسیداز و همچنین تغییرات هیستوپاتولوژی مورد بررسی قرار گرفت.

**یافته‌ها:** در این مطالعه مشخص شد که عصاره سالویا می‌تواند باعث کاهش چشمگیری در سطح مالون‌دی‌آلدهید، بهبود سطح فعالیت آنزیم گلو‌تاتیون پراکسیداز و کاهش آسیب کبدی ناشی از سم دلتامترین شود.

**استنتاج:** با توجه به نقش آنتی‌اکسیدانی عصاره سالویا و کاهش اثرات سمی ناشی از سم دلتامترین، می‌توان از عصاره سالویا به عنوان یک آنتی‌اکسیدان قوی در جهت پیشگیری و بهبود اثرات ناشی از سم دلتامترین استفاده کرد.

**واژه‌های کلیدی:** دلتامترین، عصاره سالویا (مریم گلی)، آنتی‌اکسیدان، استرس اکسیداتیو، کبد

### مقدمه

آنزیم‌های آنتی‌اکسیدانی و استرس اکسیداتیو می‌شود (2). طبق بسیاری از مطالعات، عنوان شده که کبد محل اصلی تجمع متابولیت‌های دلتامترین می‌باشد (3). تلاش‌ها به سمت یافتن آنتی‌اکسیدان‌های جدید و ایمن از منابع

دلتامترین یکی از حشره‌کش‌های مورد استفاده در کشاورزی جهت کنترل آفت می‌باشد که نقش مهمی در کنترل بهداشت عمومی جوامع دارد (1). سمیت دلتامترین باعث افزایش پراکسیداسیون لیپیدی و کاهش فعالیت

E-mail: shahtaheri@tums.ac.ir

مؤلف مسئول: سید جمال الدین شاه طاهری - تهران: خیابان انقلاب، خیابان قدس، خیابان پورسینا، دانشکده بهداشت

1. کارشناس ارشد مهندسی بهداشت حرفه‌ای، دانشکده بهداشت، دانشگاه علوم پزشکی تهران، تهران، ایران

2. استادیار، گروه مهندسی بهداشت حرفه‌ای، دانشکده بهداشت، دانشگاه علوم پزشکی تهران، تهران، ایران

3. استاد، گروه فارماکولوژی، دانشکده پزشکی، دانشگاه علوم پزشکی تهران، تهران، ایران

4. استاد، گروه مهندسی بهداشت حرفه‌ای، دانشکده بهداشت، دانشگاه علوم پزشکی تهران، تهران، ایران

تاریخ دریافت: 1398/2/25 تاریخ ارجاع جهت اصلاحات: 1398/2/28 تاریخ تصویب: 1398/6/11

طبیعی از جمله گیاهان می باشد (4). سالویا (مریم گلی)<sup>1</sup> گیاهی چند ساله، علفی و از خانواده نعناع است که به دلیل داشتن فلاونوئید و ترکیبات فنولی دارای خواص درمانی و آنتی اکسیدانی می باشد (5). با توجه به استفاده گسترده از دلتامترین و اثرات آن بر روی کشاورزان و کارکنان صنایع تولید سموم، در این مطالعه به بررسی اثر حفاظتی عصاره سالویا بر روی استرس اکسیداتیو ناشی از سم دلتامترین در کبد موش صحرایی پرداخته شد.

#### 1) مواد شیمیایی

دلتامترین 2/5 درصد به صورت تجاری خریداری شد. گیاه سالویا (SALV<sup>2</sup>) از عطاری معتبر و پس از تایید توسط عضو هیئت علمی دانشکده کشاورزی تهیه گردید. کیت های مالون دی آلدئید و گلو تاتیون پراکسیداز<sup>3</sup> از شرکت Zell bio آلمان تهیه شدند و حلال های دیگر از شرکت مرک آلمان خریداری گردید.

#### 2) عصاره گیری از گیاه

جهت عصاره گیری از روش خیساندن استفاده شد. طبق مطالعات، 50 گرم از گیاه با 250 میلی لیتر متانول خالص مخلوط و به مدت 72 ساعت نگهداری و عصاره گیری شد (6,7).

#### 3) حیوانات و طرح آزمایش

این مطالعه از نوع تجربی آزمایشگاهی می باشد. 30 موش نر بالغ صحرایی ویستار با وزن 200-220 گرم از مرکز تکثیر حیوانات آزمایشگاهی علوم پزشکی تهران تهیه گردید. موش ها در محیطی با تهویه کنترل شده و در دما و روشنایی استاندارد نگهداری شدند. غذا و آب به صورت دسترسی آزاد در اختیار حیوانات قرار گرفت. کلیه آزمایشات حیوانی بر اساس دستورالعمل کمیته اخلاق در پژوهش صورت گرفت. حیوانات به صورت تصادفی به 5 گروه شش تایی تقسیم شدند. گروه یک)

گروه کنترل: دریافت آب مقطر به صورت درون صفاقی، گروه دو) گروه سم: دریافت دلتامترین به صورت درون صفاقی (15mg/kg) (8)، گروه سه) در این گروه موش ها ابتدا عصاره را به صورت گاوآژ (100mg/kg) (9) دریافت کردند و سپس یک ساعت بعد دلتامترین را به صورت درون صفاقی (15mg/kg) دریافت کردند، گروه چهار) در این گروه موش ها ابتدا عصاره را به صورت گاوآژ (200mg/kg) (9) دریافت کردند و سپس یک ساعت بعد دلتامترین را به صورت درون صفاقی (15 mg/kg) دریافت کردند، گروه پنجم) گروه دریافت کننده عصاره به صورت گاوآژ (100 mg/kg). جهت سازگاری، گروه های DEL+SALV100، DEL+SALV200 و SALV یک هفته قبل از شروع آزمایش عصاره را به صورت گاوآژ دریافت کردند. آزمایش به مدت 30 روز متوالی صورت گرفت.

#### 4) جمع آوری نمونه

پس از اتمام دوره 30 روزه و وزن کردن موش ها، حیوانات توسط کتامین و زایلازین بیهوش سپس کبد جمع آوری گردید. 100 میلی گرم از کبد با یک میلی لیتر بافر فسفات<sup>4</sup> با PH برابر 7/4 مخلوط و هموژنایز گردید و به مدت 20 دقیقه با نرخ 6000 دور بر دقیقه سانتریفیوژ و سوپرناتانت به دست آمده در دمای 80- درجه سانتی گراد نگهداری گردید.

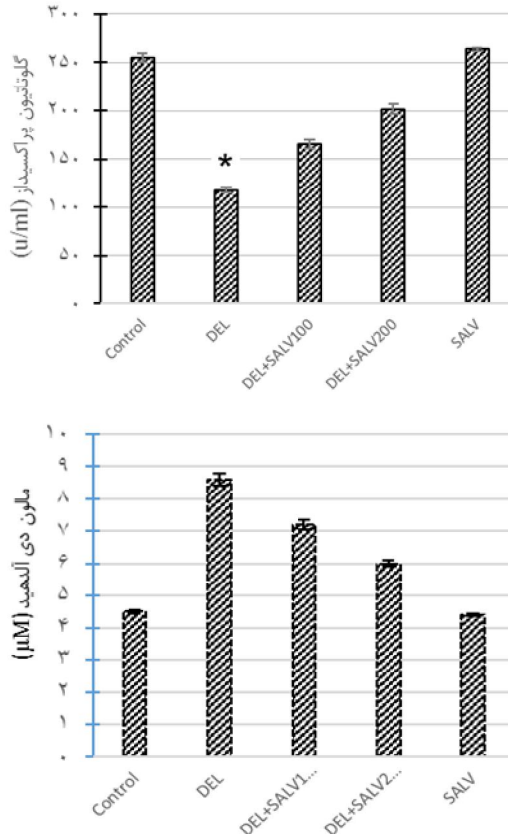
#### 5) ارزیابی مارکرهای بیوشیمیایی

جهت بررسی تغییرات مالون دی آلدئید و فعالیت گلو تاتیون پراکسیداز از کیت های مربوطه شرکت Zellbio استفاده گردید. سنجش این دو پارامتر بر اساس میزان جذب در دستگاه الیزا ریدر صورت گرفت. تغییرات هیستوپاتولوژی کبد مورد بررسی قرار گرفت. همچنین تغییرات وزنی حیوانات قبل و بعد از آزمایش مورد بررسی قرار گرفت.

4. Phosphate-buffered saline

1. Salvia officinalis  
2. Salvia  
3. Glutathione peroxidase

به همراه دلنامترین باعث کاهش مالون دی آلدیید نسبت به گروه دریافت کننده دلنامترین می شود ( $P < 0/05$ ). مواجهه همزمان عصاره با دلنامترین و کاهش مالون دی آلدیید نشان از فعالیت های آنتی اکسیدانی این گیاه دارد (نمودار شماره 1).



نمودار شماره 1: تغییرات سطح مالون دی آلدیید (A) و گلو تاتیون پراکسیداز (B) گروه های مورد مطالعه، نتایج به صورت انحراف معیار  $\pm$  میانگین بیان شده اند. سطح معناداری اختلاف بین گروه ها 0/05 در نظر گرفته شد.

\* اختلاف معنادار با Control.

\*\* اختلاف معنادار با گروه مواجهه یافته با DEL.

\*\*\* اختلاف معنادار با گروه DEL+SALV100

## 6) هیستوپاتولوژی

قسمتی از کبد موش ها از گروه های مختلف جداسازی و در فرمالین 10 درصد فیکس شدند. پس از آماده سازی و رنگ آمیزی با هماتوکسیلین - اتوزین، بررسی آسیب ها با میکروسکوپ نوری صورت گرفت.

## 7) آنالیز آماری

آنالیز آماری توسط SPSS 22 صورت گرفت. جهت آنالیز داده ها از آزمون واریانس یک طرفه استفاده گردید.

## یافته ها و بحث

### 1) تغییرات وزنی

مواجهه با دلنامترین باعث کاهش میزان وزن گیری موش نسبت به گروه کنترل می گردد که تایید کننده نتایج مطالعات گذشته می باشد (10). دریافت عصاره باعث بهبود وزن گیری موش ها نسبت به گروه دریافت کننده سم می شود (جدول شماره 1). در مطالعات دیگر مشاهده شده است که دریافت ماده آنتی اکسیدان به همراه دلنامترین به صورت توام می تواند باعث بهبود روند وزن گیری موش ها شود (11-13). از دلایل کاهش وزن موش های مواجهه یافته با دلنامترین می توان به کاهش مصرف غذا اشاره کرد (14). یکی دیگر از دلایل کاهش وزن موش ها می تواند جذب ناقص مواد غذایی و جلوگیری از سنتز پروتئین می باشد (15).

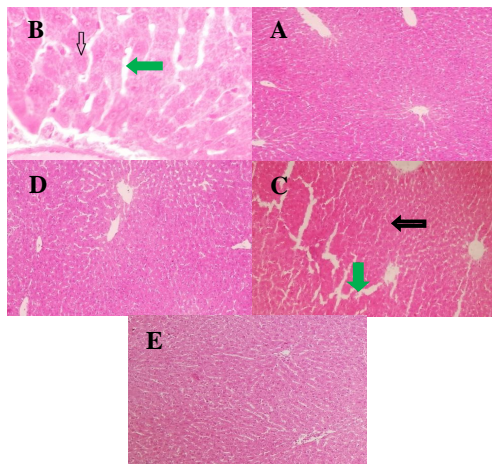
جدول شماره 1: تغییرات وزنی در گروه های مختلف

گروه	کنترل	دلتامترین	سم و سالویا 100mg/kg	سم و سالویا 200mg/kg	سالویا
وزن اولیه (گرم)	203 ± 1/5	206.5 ± 1/73	206.25 ± 1/26	207.25 ± 0/82	207.25 ± 1/71
وزن نهایی (گرم)	257 ± 2/45	230 ± 2/58	246 ± 1/83	247.25 ± 1/89	258.5 ± 1

### 2) وضعیت پراکسیداسیون لیپیدی

مواجهه با دلنامترین باعث افزایش چشمگیر مالون دی آلدیید نسبت به گروه کنترل می شود ( $P < 0/05$ ) که تاییدی بر مطالعات گذشته می باشد (16). دریافت همزمان عصاره

دچار آسیب‌های شدیدی از جمله نکروز، دژنراسانس و افزایش فضای سینوزوئید شده که این نتایج با یافته‌های مطالعات دیگر هم‌خوانی دارد (4,1). در مطالعه‌ای دیگر مشخص شد که دل‌تامترین باعث آسیب‌هایی از جمله افزایش فضای سینوزوئید می‌شود (25). همچنین نتایج نشان می‌دهد که مواجهه توام دل‌تامترین و عصاره با غلظت 100 میلی‌گرم بر کیلوگرم باعث تغییرات خفیفی در کبد شده در حالی که مشاهده گردید در مواجهه همزمان دل‌تامترین و عصاره با غلظت بالاتر عصاره باعث بهبود تقریباً کامل کبد شده و از آسیب‌های دل‌تامترین جلوگیری کرده است (26). در مواجهه با عصاره نیز اثری از آسیب بر روی کبد مشاهده نمی‌شود. با توجه به نتایج مشخص گردید که تولید رادیکال‌های آزاد از طریق افزایش میزان مالون دی‌آلدهید باعث آسیب به کبد می‌شوند (تصویر شماره 1).



تصویر شماره 1: تصاویر آسیب‌شناسی از بافت کبد با رنگ آمیزی هماتوکسیلین اتوزین و ضریب بزرگنمایی X 400.  
 A (Control): بافت کبد در حالت نرمال قرار دارد.  
 B (DEL): نکروز و دژنراسانس سلول‌های کبدی (فلش مشکی) و افزایش فضای سینوزوئیدها (فلش سبز).  
 C (DEL+SALV100): نکروز خفیف سلول‌های هپاتوسیت (فلش مشکی) و افزایش حجم سینوزوئیدها (فلش سبز).  
 D (DEL+SALV200): بافت کبد در حالت نرمال و بدون آسیب می‌باشد.  
 E (SALV): بافت کبد در حالت طبیعی و بدون آسیب می‌باشد.

تأثیر دوز دریافتی عصاره بر وضعیت پراکسیداسیون لیپیدی می‌باشد. مطالعات نشان می‌دهند که گیاهانی از جمله سالویا سرشار از ترکیبات فنولیک از قبیل فلاونوئید و اسیدفنولیک هستند (18). گزارش شده است که سالویا دارای مقادیر بسیار زیادی از ویتامین C می‌باشد که محتوای اسیداسکوربیک و فنولی سالویا تولید مالون دی‌آلدهید را کاهش می‌دهد (19).

### 3) تغییرات سطح فعالیت گلوکوتایون پراکسیداز

مواجهه با دل‌تامترین باعث کاهش چشمگیر فعالیت آنزیم گلوکوتایون پراکسیداز نسبت به گروه کنترل می‌شود ( $P < 0/05$ ) این نتایج با نتایج مطالعات گذشته هم‌خوانی دارد (20). این در حالیست که مواجهه همزمان دل‌تامترین با عصاره باعث بهبود فعالیت گلوکوتایون پراکسیداز نسبت به مواجهه با دل‌تامترین می‌شود ( $P < 0/05$ ) این نتایج با مطالعات قبلی مطابقت دارد (21). یافته‌ها نشان می‌دهد که دریافت عصاره با غلظت 200 میلی‌گرم بر کیلوگرم باعث افزایش بیش‌تر فعالیت گلوکوتایون پراکسیداز نسبت به گروه دریافت‌کننده عصاره با غلظت 100 میلی‌گرم بر کیلوگرم می‌شود (نمودار شماره 1). بسیاری از مطالعات عنوان کرده‌اند که ترکیبات فنولیک اسید و فلاونوئید موجود در سالویا از جمله رزمارینیک اسید، کافئیک اسید، کارنوزیک اسید دلیل فعالیت آنتی‌اکسیدانی این گیاه می‌باشند (22). سایر فلاونوئیدها به ویژه کوئرستین<sup>1</sup> و روتین<sup>2</sup> دارای خاصیت آنتی‌اکسیدانی قوی می‌باشند (23). توانایی از بین بردن رادیکال سوپراکسید توسط رزمارینیک اسید 15 تا 20 برابر بیش‌تر از ترولکس<sup>3</sup> گزارش شده است (24).

### 4) تغییرات هیستوپاتولوژی

بافت کبد گروه کنترل نشان می‌دهد که سینوزوئیدها و هپاتوسیت‌ها فاقد نکروز است. کبد در مواجهه با سم

1. Quercetin  
 2. Rutin  
 1. Trolox

## سپاسگزاری

مقاله حاضر مستخرج از پایان‌نامه دوره کارشناسی ارشد با کد اخلاق IR.TUMS.SPH.REC.1397.059 می‌باشد. بدین وسیله از زحمات حوزه معاونت محترم پژوهشی دانشگاه علوم پزشکی تهران قدردانی می‌شود.

مشخص گردید که دلتامترین باعث ایجاد اثرات سمی و استرس اکسیداتیو روی کبد می‌شود. همچنین مشخص شد که عصاره سالویا به واسطه داشتن فعالیت‌های آنتی‌اکسیدانی می‌تواند باعث بهبود اثرات دلتامترین روی کبد شود.

## References

1. Refaie AA-E, Mohafrash SMM, Ibrahim AW, Mossa A-TH. Sub-Acute 28-Days Oral Toxicity Study of Deltamethrin on Female Rats and the Protective Role of Moringa Tea. *Trends Appl Sci Res* 2017; 12(2): 10-17.
2. Osama E, Galal AAA, Abdalla H, El Sheikh SMA. Chlorella vulgaris ameliorates testicular toxicity induced by deltamethrin in male rats via modulating oxidative stress. *Andrologia* 2019; 51(3):e13214.
3. Abdel-Daim MM, Abdelkhalek NK, Hassan AM. Antagonistic activity of dietary allicin against deltamethrin-induced oxidative damage in freshwater Nile tilapia; *Oreochromis niloticus*. *Ecotoxicol Environ Saf* 2015; 111: 146-152.
4. Elsheikh SM, Galal AA, Fadil RM. Hepatoprotective Impact of Chlorella vulgaris Powder on Deltamethrin Intoxicated Rats. *Zagazig Vet J* 2018; 46(1): 17-24.
5. Ashour MB, Ahmed OM, El A, Asran MA. Assessment of the Preventive Effects of Salvia officinalis and Ruta graveolens Ethanolic Leaf Extracts on Chlorpyrifos-and Methomyl-induced Renal Toxicity and Oxidative Stress in Albino Rats. *Int J Prevention Treat* 2017; 6(2): 34-44.
6. Shoja N, Dianat M, Hoseyni Nik SM, Ramazani GH. The Evaluation of the Protective Effects of the Hydro-alcoholic Extract of Rosemary (*Rosmarinus Officinalis* L.) on Ventricular Arrhythmias in Rats. *J Babol Univ Med Sci* 2015; 17(5): 66-72.
7. Hosseini N, Malekirad A, Changizi Ashtiani S, Nazemi M. Free radicals scavenging activity of essential oils and different fractions of methanol extract of zataria multiflora, salvia officinalis, rosmarinus officinalis, mentha pulegium and cinnamomum zeylanicum. *J Shahid Sadoughi Univ Med Sci (JSSU)* 2012; 20(1): 28-38 (Persian).
8. Abdel-Daim M, El-Bialy BE, Rahman HG, Radi AM, Hefny HA, Hassan AM. Antagonistic effects of Spirulina platensis against sub-acute deltamethrin toxicity in mice: Biochemical and histopathological studies. *Biomed Pharmacother* 2016; 77: 79-85.
9. Fattahi E, Hajizadeh Moghadam A, Bagheri T. Protective effects of voluntary exercise and extract of salvia officinalis on diazinon induced hepatotoxicity in rats. *J Animal Phycol Develip* 2016; 9(3): 65-73 (Persian).
10. Rjeibi I, Ben Saad B, Hfaiedh N. Oxidative damage and hepatotoxicity associated with deltamethrin in rats: The protective effects of Amaranthus spinosus seed extract. *Biomed Pharmacother* 2016; 84: 853-860.
11. Shivanoor SM, David M. Protective role of turmeric against deltamethrin induced renal oxidative damage in rats. *Biomed Prev Nutr* 2014; 4(4): 543-553.
12. Mongi S, Mahfoud M, Amel B, Kamel J. Protective effects of vitamin C against

- haematological and biochemical toxicity induced by deltamethrin in male Wistar rats. *Ecotoxicol Environ Saf* 2011; 74(6): 1765-1769.
13. Ismail MF, Mohamed HM. Modulatory effect of lycopene on deltamethrin-induced testicular injury in rats. *Cell Biochem Biophys* 2013; 65(3): 425-432.
  14. Kilian E, Delpont R, Bornman MS, de Jager C. Simultaneous exposure to low concentrations of dichlorodiphenyltrichloroethane, deltamethrin, nonylphenol and phytoestrogens has negative effects on the reproductive parameters in male Sprague Dawley rats. *Andrologia*. 2007; 39(4): 128-135.
  15. Mongi S, Mahfoud M, Amel B, Kamel J, Abdelfattah el F. Protective effects of vitamin C against haematological and biochemical toxicity induced by deltamethrin in male Wistar rats. *Ecotoxicol Environ Saf* 2011; 74(6): 1765-1769.
  16. Maalej A, Mahmoudi A, Bouallagui Z, Fki I, Marrekchi R, Sayadi S. Olive phenolic compounds attenuate deltamethrin-induced liver and kidney toxicity through regulating oxidative stress, inflammation and apoptosis. *Food Chem Toxicol* 2017; 106: 455-465.
  17. Lima CF, Andrade PB, Seabra RM, Fernandes-Ferreira M, Pereira-Wilson C. The drinking of a *Salvia officinalis* infusion improves liver antioxidant status in mice and rats. *J Ethnopharmacol* 2005; 97(2): 383-389.
  18. Alizadeh A, Khoshkhui M, Javidnia K, Firuzi O, Tafazoli E, Khalighi A. Effects of fertilizer on yield, essential oil composition, total phenolic content and antioxidant activity in *Satureja hortensis* L.(Lamiaceae) cultivated in Iran. *J Med Plants Res* 2009; 4(1): 33-40.
  19. Ghasemloo E, Rahnama M, Bigdeli M. The effect of hydroalcoholic extract of *salvia officinalis* on brain edema and neurologic deficits in rat stroke model. *J Fasa Univ Med Sci* 2015; 5(3): 378-386 (Persian).
  20. Abdel-Daim MM, Abuzead SM, Halawa SM. Protective role of *Spirulina platensis* against acute deltamethrin-induced toxicity in rats. *PLoS One* 2013; 8(9): e72991.
  21. El-Hosseiny LS, Alqurashy NN, Sheweita SA. Oxidative Stress Alleviation by Sage Essential Oil in Co-amoxiclav induced Hepatotoxicity in Rats. *Int J Biomed Sci* 2016; 12(2): 71-78.
  22. Grzegorzczak I, Matkowski A, Wysokinska H. Antioxidant activity of extracts from in vitro cultures of *Salvia officinalis* L. *Food Chem* 2007; 104(2): 536-541.
  23. Azevedo MI, Pereira AF, Nogueira RB, Rolim FE, Brito GA, Wong DV, et al. The antioxidant effects of the flavonoids rutin and quercetin inhibit oxaliplatin-induced chronic painful peripheral neuropathy. *Mol Pain* 2013; 9(1): 53.
  24. Govindaraj J, Sorimuthu Pillai S. Rosmarinic acid modulates the antioxidant status and protects pancreatic tissues from glucolipotoxicity mediated oxidative stress in high-fat diet: streptozotocin-induced diabetic rats. *Mol Cell Biochem* 2015; 404(1-2): 143-159.
  25. Neir M, Ben Salah G, Kamoun H, Makni Ayadi F, Khabir A, El Feki A, et al. Histopathological, oxidative damage, biochemical, and genotoxicity alterations in hepatic rats exposed to deltamethrin: modulatory effects of garlic (*Allium sativum*). *Can J Physiol Pharmacol* 2015; 94(6): 571-518.
  26. Khosravi M, Khakpour SH, Tajadod G, Tokazabani Balasi F. Effect of *Salvia officinalis* hydroalcoholic extract on liver enzymes in male rat. *Med Sci J Islamic Azad Univ* 2013; 23(2): 113-119.