

## دندانهای اضافی دوطرفه در فک بالا و پایین: گزارش مورد

دکتر یوشیا هو رفوآ\* - مهناز ارشد\*\*

\* - استادیار گروه آموزشی جراحی دهان و فک و صورت دانشکده و مرکز تحقیقات دندانپزشکی دانشگاه علوم پزشکی تهران.  
\*\* - دانشجوی دانشکده دندانپزشکی دانشگاه علوم پزشکی تهران.

## چکیده

زمینه و هدف: دندانهای اضافی در جامعه نسبتاً شایع می باشد و در بیمارانی با سابقه فامیلی با فراوانی بیشتری رخ می دهد ولی وجود دندانهای اضافی متعدد بدون هیچ گونه بیماری یا سندرم همراه بسیار نادر است و نمونه های بسیار کمی از افراد با دندان اضافی دو طرفه در ماگزایلا و مندیبل در ناحیه دیستال مولرهای سوم گزارش شده است.

معرفی مورد: در این مقاله فردی با پنج دندان اضافی در ناحیه دیستال مولرهای سوم دوطرفه در ماگزایلا و مندیبل گزارش شده است که در چهار جلسه تحت بی حسی موضعی دندانهای اضافی وی خارج شد. در پایان بیمار هیچ گونه عوارض جانبی مثل بی حسی و شکستگی در ناحیه جراحی نداشت.

کلید واژه ها: دیستومولر - دندانهای اضافی - دندانهای نهفته

پذیرش مقاله: ۱۳۸۶/۳/۳۱

اصلاح نهایی: ۱۳۸۵/۱۱/۲۸

وصول مقاله: ۱۳۸۵/۷/۱۹

نویسنده مسئول: گروه آموزشی جراحی دهان و فک و صورت دانشکده دندانپزشکی دانشگاه علوم پزشکی تهران [e.mail:yoshiaho-refoua@yahoo.com](mailto:e.mail:yoshiaho-refoua@yahoo.com)

## مقدمه

دندانها نقش مهمی در جویدن، صحبت و تشکیل شکل مورفولوژیکی صورت ایفا می کنند. (۱)، دندانهای اضافی (Supernumerary teeth) به معنی تعدادی دندان دائمی یا

شیری بیشتر از تعداد نرمال می باشد. اهمیت دندانهای اضافی در این است که در آنها ممکن است پرولیفراسیون افقی یا افزایش فعالیت دنتال لامینا رخ دهد، دندانهای اضافی می توانند مورفولوژی نرمال داشته باشند. از طرف دیگر دندانهای اضافی می توانند از نظر شکل رشد نکرده و از نظر اندازه هم کوچکتر باشند. (۱-۲)

میزان شیوع دندانهای اضافی ۱٪-۲٪ از کل جمعیت مردم گزارش شده است که در دندانهای دائمی نسبت به شیری دو برابر شایعتر است. یکی از رایجترین انواع دندانهای اضافی مزیدنسها می باشند ولی دندانهای اضافی می توانند در ناحیه پره مولرها، مولرها، انسیزالها، دیستال مولرها (دیستومولرها) نیز رخ دهند. (۳)

گزارش مورد

از مرد بیست و چهار ساله ای که برای معاینه دوره ای مراجعه کرده بود، رادیوگرافی پانورامیک به عمل آمد. رادیوگرافی نشان داد که پنج دیستومولر نهفته دوطرفه در ماگزایلا و مندیبل وی وجود دارد. (شکل ۱) در تهیه تاریخچه هیچ گونه سابقه بیماری سیستمیک یا سندرم خاصی که همراه بیماری باشد ملاحظه نگردید.

میزان شیوع دندانهای اضافی ۱٪-۲٪ از کل جمعیت مردم گزارش شده است که در دندانهای دائمی نسبت به شیری دو برابر شایعتر است. یکی از رایجترین انواع دندانهای اضافی مزیدنسها می باشند ولی دندانهای اضافی می توانند در ناحیه پره مولرها، مولرها، انسیزالها، دیستال مولرها (دیستومولرها) نیز رخ دهند. (۳)

دندانهای اضافی بیشتر در مردها دیده می شوند و نسبت مرد به زن دو به یک است. (۴)، دندانهای رویش نیافته و

لازم به ذکر است پس از هر جراحی آموکسی سیلین به مدت یک هفته تجویز شد. در پایان بیمار هیچ گونه عوارض جانبی شامل بی‌حسی یا گزگز دائم یا شکستگی در ناحیه نداشت و پس از ده روز که الاستیک‌ها برداشته شد مشکلی دیده نشد. دندان شش پایین سمت راست نیز زنده بوده و مشکل پریودنتالی نداشت.

### بحث

دندانهای اضافی ممکن است تکی، چندتایی، یک طرفه و یا دو طرفه در ماگزیلا یا مندیبل یا هر دو رخ دهند. دندانهای اضافی ممکن است کوچکتر از دندانهای دائمی باشند یا هیچ تشابهی با دندانهای دائمی نداشته باشند. هنگامی که بیماری با دندانهای اضافی متعدد به دندانپزشک مراجعه می‌کند گرفتن تاریخچه کامل پزشکی بسیار ضروری است.

بسیار مهم است که بیمارانی که دندانهای متعدد اضافی دارند از نظر داشتن سندرم‌هایی که همراه دندانهای اضافی هستند مثل سندرم گاردنر، کلیدوکرائیال دیسپلازی و شکاف لب و کام بررسی شوند قبل از آنکه آنها Non-syndromic نامیده شود. (۷)، دندانهای اضافی می‌توانند به صورت نرمال رویش یابند، نهفته باقی بمانند، در مکان نا به جا یا در مسیر نا به جا رویش یابند.

دندانهای اضافی ممکن است مشکلاتی از قبیل ایجاد دیاسیست، کراودینگ، تاخیر رویش دندانها و یا ضایعات سیستمیک مانند سیست دنتی ژروس و یا سیست پریموردیال ایجاد کنند و یا موجب تحلیل یا جا به جایی دندان مجاور شوند. به همین منظور تشخیص سریع و ارزیابی صحیح و درمان مناسب ضروری است. (۴)

Kokick درمان جراحی و ارتودنسی برای دندانهای نهفته براساس زاویه و نحوه قرارگیری دندانهای نهفته، مدت زمان درمان، فضای کافی و وجود لثه کراتینیزه را به عنوان عوامل مهمی که درمان و پیش‌آگهی و نتیجه درمان را تحت تاثیر خود قرار می‌دهند ارائه داده است. (۸)

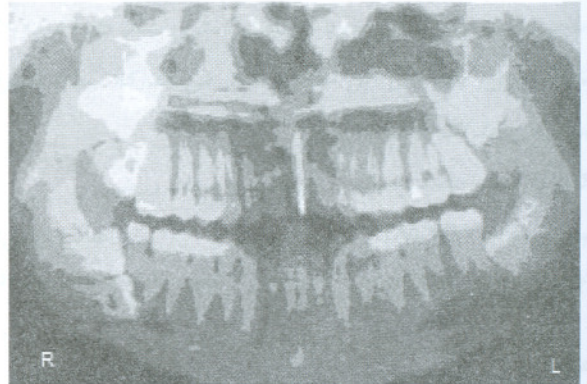نقش رادیوگرافی در تشخیص و درمان این آنومالی نادر دندانی بسیار مهم است. (۴)، نیاز به یک رادیوگرافی خوب در هشت ناحیه مندیبل بسیار تاکید شده است ولی بسیار مهم

دندانهای [۱۰،۹] نهفته در نسج استخوان و [۸] نهفته در نسج نرم بود. دندانهای [۸،۹] ۱۰،۹ نزدیک کف سینوس قرار داشتند. [۹] در جهت باکولینگوالی، [۸] میزوانگولار و [۸،۷] افقی بودند. اطراف [۷] رادیولوسنسی پری کروئال دیده می‌شد. دندان اضافی دیگری هم در قسمت تحتانی نیمه راست مندیبل دیستال [۶] دیده می‌شد.

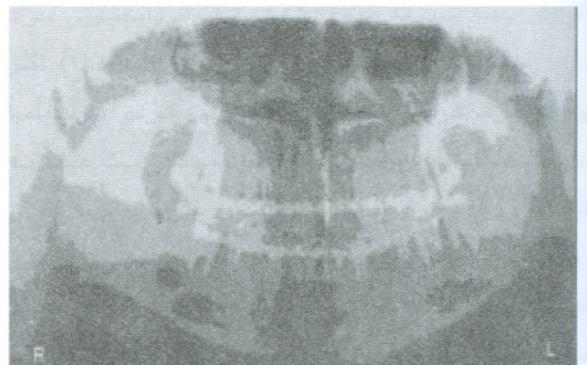
تمام دندانهای اضافی بیمار در چهار جلسه تحت بی‌حسی موضعی (در هر جلسه یک Quadrant) خارج شد.

در جلسه آخر پس از خروج دندانهای [۹،۸] به دلیل استخوان کمی که در زاویه راست مندیبل باقیمانده بود وجود ریسک شکستگی ده روز Elastic traction استفاده شد عصب آلوئولار تحتانی دست نخورده باقیماند و بیمار پاراستزی کمی در لب پایین بعد از جراحی داشت که پس از مدتی برطرف شد.

در رادیوگرافی که بعد از جراحی انجام شد شکستگی‌ای دیده نشد (شکل ۲).



شکل ۱: تصویر پانورامیک دندانهای اضافی



شکل ۲: تصویر پانورامیک پس از جراحی بدون علائم شکستگی

غالباً در فک پایین جا به جایی به سمت لینگوال می‌باشد. (۹)

است که هشت ناحیه ماگزینا نیز به خوبی بررسی شود زیرا دندانهای نهفته در حین جراحی می‌توانند جا به جا شوند که

## REFERENCES

1. Kokten G, Balcioglu H, Buyukertan M. Supernumerary fourth and fifth molars: A report of two cases. *J Contemp Dent Pract.* 2003 Nov; 4(4):67-76.
2. Gorlin RJ, Goldman HM. *Thoma's oral pathology.* 6th ed. St Louis: C V Mosby Company, 1970,115-127.
3. Williams P. An unusual case of hyperdontia. *Br Dent J.* 1998 Apr;184(8):371-2.
4. Ramsaran AS, Barclay S, Scipio E, Ogunsalu C. Non-syndromal multiple buried supernumerary teeth: Report of two cases from the english-speaking caribbean and a review of the literature. *West Indian Med J.* 2005 Oct;54(5): 334-6.
5. Eley BM. Periodontitis occurring with supernumerary molars. *Br Dent J.* 1974 May;2(5):167-170.
6. Schofield JJ. Multiple symmetrical supernumerary molar teeth. *Br Dent J* 1973 July;135(3):455-456.
7. Batra P, Duggal R, Parkash H. Non-syndromic multiple supernumerary teeth transmitted as an autosomal dominant trait. *J Oral Pathol Med.* 2005 Nov;34(10):621-5.
8. Kokich VG, Mathews DP. Surgical and orthodontic management of impacted teeth. *Dent Clin North Am.* 1993 Apr;37(2):181-204.
9. Fisher SE. Maxillary sixth molars. *Br Dent J.* 1982 May;152(10):356.