

## بررسی ارزش تشخیصی اسکن پرفیوژن میوکارد در افتراق کاردیومیوپاتی دیلاته ایدیوپاتیک و ایسکمیک

دکتر ارمغان فرد اصفهانی، دکتر فرشاد امامی، دکتر محمد افتخاری، دکتر محسن ساغری،  
دکتر بابک فلاحتی سیجانی، دکتر داود بیکی، دکتر عباس نکاور

موسسه تحقیقات پزشکی هسته‌ای، بیمارستان دکتر شریعتی، دانشگاه علوم پزشکی و خدمات بهداشتی - درمانی تهران

### چکیده

مقدمه: از آنجاییکه رواسکولاریزاسیون می‌تواند باعث بهبود پیش آگهی در افراد مبتلا به کاردیومیوپاتی ایسکمیک شود، افتراق بین کاردیومیوپاتی ایسکمیک از کاردیومیوپاتی دیلاته ایدیوپاتیک مهم می‌باشد. به دلیل مشکلات انجام آنژیوگرافی در بیماران با کسر جهشی پایین، کاربرد روشی غیر تهاجمی به منظور یافتن افرادی که از آنژیوگرافی و رواسکولاریزاسیون سود می‌برند مفید است. سودمندی اسکن پرفیوژن میوکارد را در این خصوص بررسی گردید.

مواد و روشها: مطالعه بر روی ۶۴ بیمار (۶۲ مرد و ۲ زن) با سن  $57/1 \pm 6/7$  سال (انحراف معیار  $\pm$  میانگین) که همگی دارای اتساع حفره بطن چپ و کسر جهشی کمتر از ۴۰٪ در اکوکاردیوگرافی بودند انجام پذیرفت. اسکن پرفیوژن میوکارد در مراحل استرس و استراحت انجام گرفت. تمامی بیماران دارای آنژیوگرافی کرونری بودند که از آن به عنوان استاندارد طلایی استفاده شد. در هر سری از تصاویر، قلب به صورت قراردادی به ۱۷ سگمان تقسیم شد و به هر سگمان اختلال پرفیوژن بر پایه یک سیستم درجه بندی ۵ نمره ای (۰-۴) نمره داده شد. جمع نمرات مرحله استرس به عنوان معیار اسکن برای افتراق کاردیومیوپاتی دیلاته ایسکمیک و کاردیومیوپاتی دیلاته ایدیوپاتیک استفاده گردید. نمرات بیشتر از ۱۷، ایسکمیک و کمتر از آن ایدیوپاتیک تلقی شدند. نتایج با آنژیوگرافی مقایسه شد.

یافته‌ها: از مجموع ۴۰ مورد کاردیومیوپاتی ایسکمیک (که توسط آنژیوگرافی اثبات شده بود) ۳۹ مورد به درستی توسط اسکن تشخیص داده شد و تنها یک مورد به اشتباه در دسته کاردیومیوپاتی دیلاته ایدیوپاتیک قرار گرفت. تمام ۲۴ مورد کاردیومیوپاتی دیلاته ایدیوپاتیک بدرستی توسط اسکن طبقه بندی شدند. حساسیت، ویژگی، ارزش اخباری مثبت و ارزش اخباری منفی اسکن پرفیوژن میوکارد برای افتراق کاردیومیوپاتی دیلاته ایسکمیک و ایدیوپاتیک از هم برترتیب ۹۷/۵٪، ۱۰۰٪، ۱۰۰٪ و ۹۶٪ بود.

نتیجه گیری: با توجه به دقت بسیار خوب اسکن پرفیوژن میوکارد با سیستم نمره دهی در افتراق کاردیومیوپاتی دیلاته ایسکمیک از ایدیوپاتیک، انجام این روش غیر تهاجمی می‌تواند به عنوان یکی از روشهای اساسی تشخیص در این بیماران استفاده شود.

**واژه‌های کلیدی:** آنژیوگرافی، کاردیومیوپاتی دیلاته، کاردیومیوپاتی ایدیوپاتیک،

کاردیومیوپاتی ایسکمیک، اسکن پرفیوژن میوکارد

### مقدمه

در بیماران مبتلا به کاردیومیوپاتی دیلاته، افتراق نوع ایدیوپاتیک از نوع ثانویه، به رد علل ایجاد کننده کاردیومیوپاتی دیلاته که عمدتاً بیماریهای دریچه ای و ایسکمیک می‌باشند، وابسته است (۱). علل دریچه ای با

اکوکاردیوگرافی تشخیص داده می‌شوند، ولی برای رد علل ایسکمیک، آنژیوگرافی نیاز است که در بیماران با عملکرد ضعیف قلبی با مشکلات عدیده و افزایش خطرات همراه است. از همین رو اکوکاردیوگرافی به عنوان جایگزین آن استفاده می‌شود که در آن نمای

$^{99m}\text{Tc-MIBI}$  به همان میزان  $20\text{mCi} - 15$ ، به بیمار تزریق گردید و  $90 - 60$  دقیقه بعد تصویربرداری آغاز شد. مرحله استراحت در یک روز جداگانه و حداکثر به فاصله یک هفته از مرحله استرس،  $90 - 60$  دقیقه پس از تزریق  $^{99m}\text{Tc-MIBI} 20\text{mCi} - 15$  انجام شد. تصویربرداری در مورد آقایان در حالت خوابیده به شکم و در مورد خانمها به صورت طاقباز انجام پذیرفت.

نحوه تصویربرداری: هر دو مرحله توسط یک دستگاه دوربین گامای Solus, ADAC laboratory مجهز به کلیماتور انرژی پایین با قدرت تفکیک بالا و به صورت SPECT  $180^\circ$  صورت گرفت.  $32$  تصویر با فواصل  $6^\circ$  که هر ایست  $20 - 15$  ثانیه به طول می انجامید، گرفته شد. داده ها توسط دو فیلتر Ramp و Butterworth فیلتر شدند و با روش filtered backprojection بازسازی گردیدند. در کلیه موارد مشکوک به تضعیف (attenuation) ناشی از پستان یا دیافراگم یک نمای پلانار right decubitus, left lateral از بیمار گرفته شد.

جهت تفسیر نتایج اسکن، اسکن ها بدون نام و به همراه برگه ای جهت تفسیر به سه پزشک متخصص پزشکی هسته‌ای داده شد. دیواره حفره بطن چپ قلب به  $17$  قسمت تقسیم شد که شرح آن به این صورت است. در بخش basal و midventricular قلب به  $6$

بخش شامل infroseptal, anteroseptal, anterior, anterolateral, inferolateral, inferior آپیکال به  $5$  سگمان apicoseptal, apical, anteroapical, apicolateral, inferoapical نمای شماتیک سگمانهای  $17$  گانه فوق در شکل  $1$  نشان داده شده است.

شدت اختلال پرفیوژن در هر یک از دو مرحله به صورت یک مقیاس  $5$  درجه ای تقسیم گردید که این مقیاس به صورت زیر است. (جدول  $1$ )

این نمره در مورد هر یک از  $17$  بخش گفته شده در بالا توسط  $3$  پزشک متخصص پزشکی هسته ای تعیین گردید و در نهایت نظر توافقی آنها ثبت شد. مجموع نمرات بیشتر از  $17$  به عنوان کاردیومیوپاتی ایسکمیک و کمتر از آن ایدیوپاتیک در نظر گرفته شد. تست استاندارد طلایی وجود ایسکمی، آنژیوگرافی کرونری بود.

دیلاتاسیون  $4$  حفره قلب به همراه اختلال حرکت گلوبال قلبی به عنوان نمای مشخصه کاردیومیوپاتی دیلاته ایدیوپاتیک و اختلال حرکت ناحیه ای به عنوان مشخصه کاردیومیوپاتی ایسکمیک در نظر گرفته میشود ( $1$  و  $2$ ). افتراق این دو نوع کاردیومیوپاتی از هم با توجه به بهبود پیش آگهی پس از رواسکولاریزاسیون در بیماران مبتلا به کاردیومیوپاتی دیلاته ایسکمیک، مهم است. اسکن پرفیوژن میوکارد با نشان دادن میزان خونرسانی قلب به صورت غیز تهاجمی جایگزین مناسبی برای آنژیوگرافی به نظر میرسد. مطالعات اخیر همخوانی خوبی بین اسکن پرفیوژن میوکارد و نتایج آنژیوگرافی در این افراد نشان داده است ( $3-5$ ).

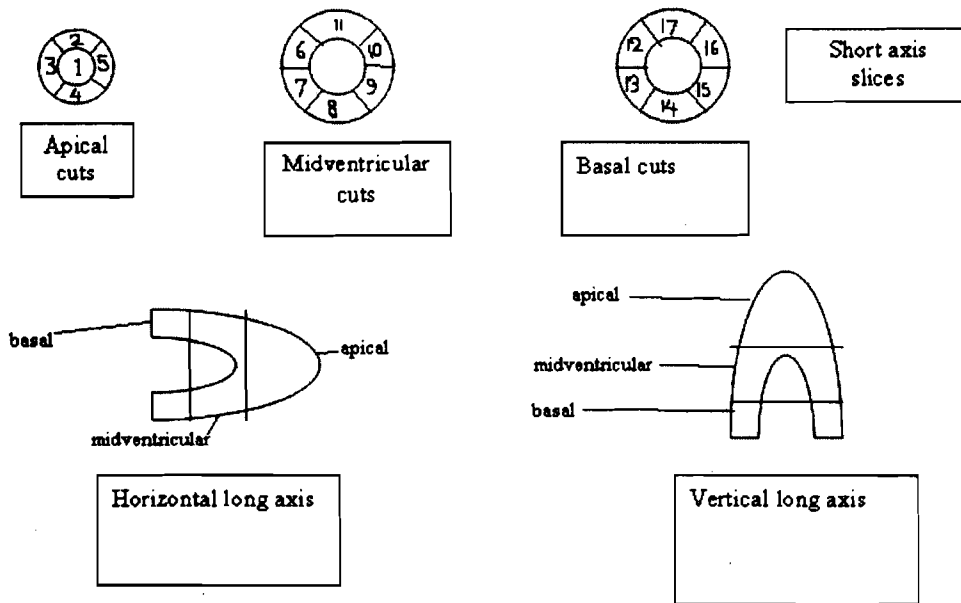
## روش کار

از بین بیمارانی که جهت انجام اسکن پرفیوژن میوکارد به بخش پزشکی هسته ای بیمارستان دکتر شریعتی تهران مراجعه کرده بودند، بیمارانی که دارای شرایط زیر بودند جهت مطالعه انتخاب شدند.

- وجود دیلاتاسیون حفره بطن چپ، کسر جهشی بطن چپ کمتر از  $40\%$  و فقدان اختلال دریچه ای در اکوکاردیوگرافی
- عدم وجود بیماری تیرویدی شناخته شده و یا پرفشاری خون کنترل نشده بمدت طولانی تر از  $5$  سال.

برای تمام بیماران قبل یا بعد از اسکن پرفیوژن میوکارد آنژیوگرافی انجام پذیرفت.

اسکن پرفیوژن میوکارد در دو مرحله استرس و استراحت انجام گرفت. مرحله استرس توسط ورزش یا به طریق فارماکولوژیک انجام گردید (معیار قبولی و به حد نصاب رسیدن ورزش، رسیدن ضربان قلب به  $85\%$  مقدار مورد انتظار برای سن (سن -  $220$ )، یا بیشتر شدن حاصلضرب فشارخون سیستولیک و تعداد ضربان قلب از عدد  $25000$  بود). رادیوداروی  $^{99m}\text{Tc-MIBI}$  به میزان  $20\text{mCi} - 15$  در اوج فعالیت ورزشی به بیمار تزریق شد و ورزش به مدت  $1$  دقیقه ادامه یافت. تصویربرداری  $15 - 10$  دقیقه بعد از پایان ورزش انجام گرفت. در مورد بیمارانی که امکان انجام ورزش را نداشتند یا ورزش به حد نصاب نرسید، دیپریدامول به مقدار  $0.568\text{mg/kg}$  در  $4$  دقیقه تزریق مداوم شد. سه دقیقه پس از اتمام تزریق دیپریدامول، رادیوداروی



شکل ۱: نمای شماتیک سگمانهای ۱۷ گانه در برشهای مختلف

- 1) apex 2) anteroapical 3) apicoseptal 4) inferoapical 5) apicolateral 6, 12) anteroseptal 7, 13) inferoseptal 8, 14) inferior 9, 15) inferolateral 10, 16) anterolateral 11, 17) anterior

جدول ۱: نمره دهی اختلال پرفیوژن

اختلال اسکن	نمره پرفیوژن
بدون اختلال	۰
کاهش خفیف فوتون	۱
کاهش متوسط فوتون	۲
کاهش شدید فوتون	۳
عدم جذب	۴

### یافته ها

این مطالعه بر روی ۶۴ بیمار انجام شد. متوسط سن بیماران ۵۷/۱ سال بود (حداقل سن ۴۶ سال و حداکثر سن ۷۲ سال). از کل بیماران ۶۲ نفر (۹۶/۸٪) مرد و ۲ نفر (۳/۲٪) زن بودند.

از مجموع ۶۴ بیمار ۴۰ بیمار (۵۵/۷ ± ۹/۵) سال [انحراف از معیار ± متوسط] بر اساس آنژیوگرافی مبتلا به کاردیومیوپاتی ایسکمیک و ۲۴ نفر (۵۳/۸ ± ۳/۱) سال) مبتلا به کاردیومیوپاتی دیلاته ایدیوپاتیک بودند. فرم درگیری کرونری در بیماران مبتلا به کاردیومیوپاتی ایسکمیک به صورت درگیری ۳ رگی (۱۹ بیمار)، ۲ رگی (۶ بیمار) و تک رگ (۱۵ بیمار) بود. یکی

از بیماران تنها درگیری شاخه دیاگونال داشت. (جدول ۲)

بر اساس آنچه در قسمت روش کار توضیح داده شد، مجموع نمرات اختلال پرفیوژن در مرحله استرس، در گروه ایسکمیک  $38.7 \pm 11.4$  با گستره ۱۷ تا ۶۳ بود که عدد هفده مربوط به بیماری بود که تنها شاخه diagonal شریان LAD درگیری داشت. در گروه غیر ایسکمیک جمع نمرات اختلال پرفیوژن  $8.3 \pm 3.2$  با گستره ۳-۱۵ بود. بر این اساس، کلیه بیماران مبتلا به کاردیومیوپاتی دیلاته ایدیوپاتیک دارای جمع نمرات اختلال پرفیوژن (در مرحله استرس) پایین تر از ۱۷ بودند و بیماران مبتلا به کاردیومیوپاتی دیلاته

ایسکمیک نمره بالاتر از ۱۷ داشتند، بجز یک مورد که نمره معادل ۱۷ داشت. بود و مابقی موارد دارای نمره ۱۷ بودند.

به این ترتیب از تعداد کل ۶۴ بیمار، ۲۵ بیمار مبتلا به کاردیومیوپاتی دیلاته ایدیوپاتیک و ۳۹ بیمار هم به عنوان بیماران مبتلا به کاردیومیوپاتی دیلاته ایسکمیک شناخته شدند.

بر اساس آنژیوگرافی ۲۴ مورد مبتلا به کاردیومیوپاتی دیلاته ایدیوپاتیک و ۴۰ مورد مبتلا به کاردیومیوپاتی دیلاته ایسکمیک بودند.

در نهایت جدول چهار تایی حاصله جهت محاسبه ارزش تشخیصی اسکن پرفیوژن میوکارد به صورت زیر در آمد. (جدول ۳)

به این ترتیب حساسیت، ویژگی، ارزش اخباری مثبت و ارزش اخباری منفی روش اسکن پرفیوژن میوکارد برای تشخیص وجود اختلال ایسکمیک در بیماران مبتلا به کاردیومیوپاتی دیلاته به ترتیب: ۹۷/۵٪، ۱۰۰٪، ۱۰۰٪ و ۹۶٪ می باشد.

FDG-PET انجام شده بود و در اکثر موارد بیماران آنژیوگرافی شدند. در این مطالعه اختلال پرفیوژن قابل توجه در ۱۴٪ از بیماران کاردیومیوپاتی دیلاته ایدیوپاتیک (ویژگی ۸۶٪) و ۸۲٪ بیماران کاردیومیوپاتی دیلاته ایسکمیک (حساسیت ۸۲٪) دیده شد (۳). در مطالعه دیگری که در سال ۱۹۹۳ و توسط Tauberg و همکارانش انجام شد، اسکن پرفیوژن میوکارد در دو گروه بیماران کاردیومیوپاتی شامل کاردیومیوپاتی دیلاته ایدیوپاتیک و ایسکمیک، که از نظر قابلیت انجام ورزش، کسر جهشی و جنسیت مشابه بودند انجام گرفت. ۹۰٪ بیماران مبتلا به کاردیومیوپاتی دیلاته ایسکمیک نقصان پرفیوژن بزرگتر از ۴۰٪ قلب داشتند (حساسیت ۹۰٪)، در حالیکه تنها ۵٪ بیماران کاردیومیوپاتی دیلاته ایدیوپاتیک (ویژگی ۹۵٪) چنین یافته ای را نشان دادند (۴). جالب ترین بررسی انجام شده در این مورد کاری است که توسط Danias و همکارانش انجام شد و در آن اسکن قلب به روش Gated SPECT با MIBI صورت گرفت. قلب با استفاده از مدل ۱۷ سگمانی مورد بررسی قرار گرفت و بجز اختلال پرفیوژن، واریانس اختلال حرکت در این ۱۷ سگمان هم بررسی شد. در گروه کاردیومیوپاتی دیلاته ایسکمیک، جمع نمرات اختلال پرفیوژن و واریانس اختلال حرکت بین سگمانها بوضوح بیشتر از بیماران کاردیومیوپاتی دیلاته ایدیوپاتیک بود (۵).

### بحث و نتیجه گیری

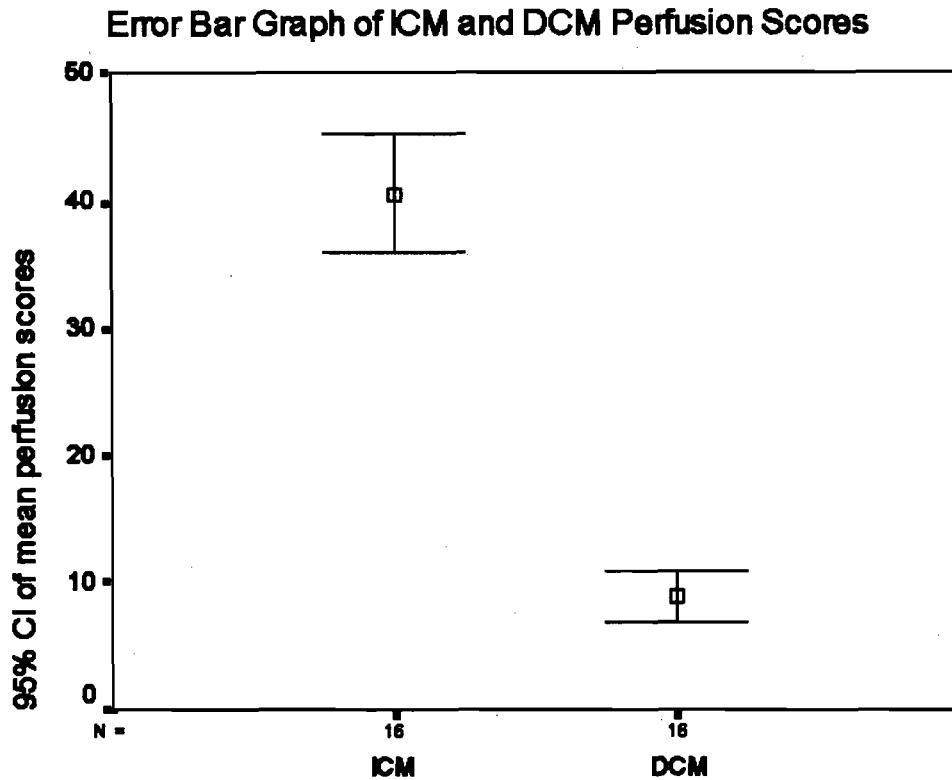
بر اساس مطالعه ای که در سال ۲۰۰۰ میلادی و توسط Yueqin و همکارانش صورت پذیرفت تعدادی بیمار مبتلا به کاردیومیوپاتی دیلاته ایدیوپاتیک و تعدادی هم مبتلا به کاردیومیوپاتی دیلاته ایسکمیک با هم مقایسه شدند. برای تمام بیماران اسکن MIBI و

جدول ۲: نتایج آنژیوگرافی در بیماران

نوع اختلال	سه رگی	دو رگی	تک رگی	نرمال
تعداد	۱۹	۶	۱۵	۲۴

جدول ۳: جدول چهار تایی جهت محاسبه ارزش تشخیصی اسکن پرفیوژن میوکارد برای افتراق کاردیومیوپاتی دیلاته ایسکمیک از کاردیومیوپاتی دیلاته ایدیوپاتیک

بدون ایسکمیک	ایسکمیک وسیع	نتیجه اسکن
		استاندارد طلایی
۱	۳۹	کاردیومیوپاتی دیلاته ایسکمیک
۲۴	۰	کاردیومیوپاتی دیلاته ایدیوپاتیک



نمودار از نمودار میانگین و حدود ۹۵٪ اطمینان آن در دو گروه ICM و DCM.

کاردیومیوپاتی با منشأ اختلال عروق کرونر (نوع ایسکمیک) برخوردار است، توصیه کرد. از مواردی که جهت بهبود مطالعه در آینده می توان در نظر گرفت، استفاده از بررسی نیمه کمی (Semiquantitative) به جای بررسی صرفاً کیفی (Qualitative) می باشد. به عنوان مثال میتوان از نسبت مقدار جذب در هر سگمان به حداکثر جذب، به جای مشاهده چشمی استفاده کرد که این امری تواند باعث کاهش اختلاف نظر در مورد میزان درگیری هر سگمان شود.

با توجه به نتایج مطالعات قبلی و با در نظر گرفتن این مطالعه و نیز با توجه به آنکه چنانچه علت کاردیومیوپاتی، ایسکمی باشد، امکان انجام رواسکولاریزاسیون و در نتیجه بهبود پیش آگهی وجود دارد، گنجاندن اسکن پرفیوژن میوکارد در سیر تشخیصی کاردیومیوپاتی دیلاته ایدیوپاتیک به عنوان یک روش ساده و بدون عوارض و در عین حال با ارزش تشخیصی بالا معقول به نظر میرسد.

همانطور که مطالعات قبلی نشان داده بودند اسکن پرفیوژن میوکارد قابلیت خوبی برای افتراق انواع ایسکمیک و ایدیوپاتیک از هم دارد به نحوی که ضریب اطمینان ۹۵٪ برای افتراق این دو از هم در مطالعه اخیر بیانگر قدرت خوب این آزمون است (۳-۵) (نمودار ۱)

با وجود اینکه مطالعاتی از این نوع قبلاً انجام گرفته بود، با توجه به این که مصرف الکل که از عوامل خطر در ایجاد کاردیومیوپاتی هم از نوع ایسکمیک و هم از نوع دیلاته ایدیوپاتیک می باشد، به وضوح در جامعه ایران کمتر از جوامع غربی می باشد، انجام این مطالعه در ایران ضروری به نظر می رسید.

بر اساس نتایج مطالعه فعلی، حساسیت، ویژگی، لذا با در نظر گرفتن ماهیت تهاجمی آنژیوگرافی که بخصوص در گروه بیماران مبتلا به کاردیومیوپاتی می تواند خطر آفرین تر باشد، انجام سیستی گرافی را می توان به عنوان یک روش ساده و غیرتهاجمی که از ارزش بسیار بالایی نیز برای تشخیص بیماران

## منابع

- 1) Fuster V, Alexander RW, O'Rourke RA. Hurst's the heart. 10<sup>th</sup> Ed. USA: Mc Graw-Hill; 2001; 1947-61
- 2) Braunwald E, Fauci AS, Kasper DL, Hauser SL, Longo DL, Jameson JL. Harrison's principle of internal medicine. 15th ed. USA: Mc Graw Hill; 2001; 1359-61
- 3) Yueqin T, Xiujie L, Rongfang S, Radionuclide techniques for evaluation dilated cardiomyopathy and ischemic cardiomyopathy. Chinese Med J 2000; 113: 392-5
- 4) Tauberg SG, Orije JE, Bartlett BE, Cottington EM, Flores AR. Usefulness of Thallium-201 for distinction of ischemic from idiopathic dilated cardiomyopathy. Am J Cardiol 1993; 71: 674-80
- 5) Danias PG, Ahlberg AW, Clark III BA, Combined assessment of myocardial perfusion and left ventricular function with exercise Technetium-99m sestamibi gated single photon emission computer tomography can differentiated between ischemic and nonischemic cardiomyopathy. Am J Cardiol 1998; 82: 1253-8