

یک مورد جداشتگی اگزوداتیو شبکیه ناشی از متاستاز دوطرفه کورویید به عنوان اولین تظاهر کارسینوم پستان

دکتر مهرداد محمدپور^۱، دکتر محمدحسین دهقان^۲ و دکتر حمید احمدیه^۳

چکیده

سابقه و هدف: گزارش یک مورد متاستاز دوطرفه کورویید همراه با جداشتگی اگزوداتیو شبکیه به عنوان اولین تظاهر آدنو کارسینوم دوطرفه پستان.

معرفی بیمار: خانم ۵۰ ساله‌ای به علت کاهش دید چشم راست از حدود سه ماه قبل، به درمانگاه چشم مراجعه نمود. در معاینه، دید چشم راست در حد شمارش انگشتان از فاصله ۲ متر و دید چشم چپ بدون اصلاح ۶/۱۰ بود. مارکوس‌گان چشم راست حدود ۳⁺ بود و در معاینه اسلیت‌لمپ، ۲⁺ یاخته در اتاق قدامی و زجاجیه چشم راست دیده شد. فشار چشم‌ها در حد طبیعی بود. در معاینه فوندوس چشم راست، جداشتگی اگزوداتیو وسیع شبکیه و در فوندوسکوپي چشم چپ، مناطق کوچک و متعدد دکولمان اگزوداتیو دیده شد. در اکوگرافی و CT-اسکن، توده کوروییدی در هر دو چشم دیده شد. بعد از مشاوره زنان و انجام ماموگرافی، توده دوطرفه پستان مشکوک به بدخیمی گزارش شد. نمونه‌برداری انجام‌شده از توده پستان، آدنوکارسینوم تهاجمی داخل مجرای دوطرفه را نشان داد. شیمی‌درمانی سیستمیک و ترموتراپی از طریق مردمک (برای ضایعه چشمی) انجام شد. بیمار ۶ ماه پس از تشخیص، به علت درگیری سیستمیک درگذشت.

نتیجه‌گیری: در همه بیماران دچار جداشتگی اگزوداتیو شبکیه با علت نامشخص توصیه می‌گردد که بررسی‌های سیستمیک جهت یافتن علت اصلی از جمله متاستازها صورت گیرد. تشخیص زودرس و اقدام درمانی مقتضی، در برخی موارد می‌تواند باعث نجات بیمار گردد.

• مجله چشم‌پزشکی بینا ۱۳۸۳؛ سال ۹، شماره ۴: ۳۹۵-۳۹۱.

• پاسخ‌گو: دکتر مهرداد محمدپور

۱- چشم‌پزشک - مرکز تحقیقات چشم - دانشگاه علوم پزشکی شهید بهشتی

۲- دانشیار - چشم‌پزشک - دانشگاه علوم پزشکی شهید بهشتی

۳- استاد - چشم‌پزشک - دانشگاه علوم پزشکی شهید بهشتی

پاسداران - بوستان ۹ - بیمارستان لبافی‌نژاد - مرکز تحقیقات چشم

تاریخ دریافت مقاله: ۱۸ دی ۱۳۸۲

تاریخ تایید مقاله: ۷ اردیبهشت ۱۳۸۳

اختصارات

AMD: age-related macular degeneration

ERD: exudative retinal detachment

TTT: transpupillary thermotherapy

VKH: Vogt-Koyanagi-Harada

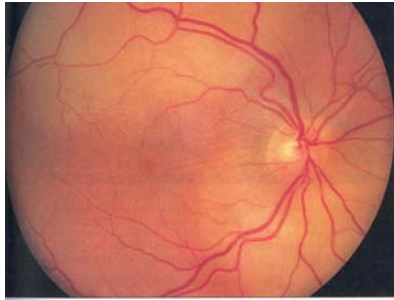
مقدمه

جداشتگی اگزوداتیو شبکیه (ERD) یکی از چالش‌های تشخیصی مهم پیش روی چشم‌پزشکان است. این عارضه می‌تواند به علل متنوعی از جمله یوییت‌ها، تومورهای متاستاتیک، ملانوم بدخیم، بیماری VKH، Coat، رتینوبلاستوما، همانژیوم کورویید، نوع AMD اگزوداتیو، optic pit، کرایوتراپی و دیاترمی ایجاد گردد. در میان علل متاستاتیک، شایع‌ترین علت آن متاستاز سرطان پستان و بعد سرطان ریه است. گرچه علل

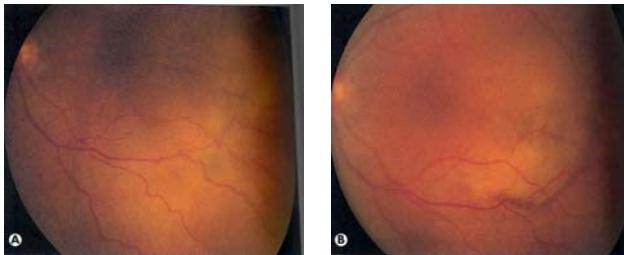
آن به ظاهر متعدد و ناهمگون می‌باشند اما همیشه در برخورد با چنین بیمارانی باید به فکر متاستازها بود. متاستازهای کورویید معمولاً هنگامی تشخیص داده می‌شوند که بیماری زمینه‌ای، قبلاً تشخیص داده شده است ولی گاهی اولین تظاهر بیماری هستند^{۱-۳}.

از وجوه تشخیصی ERD می‌توان به همراهی آن با فشار خون بدخیم، اکلامپسی، نارسایی کلیوی، فقدان گسست در شبکیه، تبعیت مایع زیر شبکیه از نیروی جاذبه، گسترش اتفاقی به

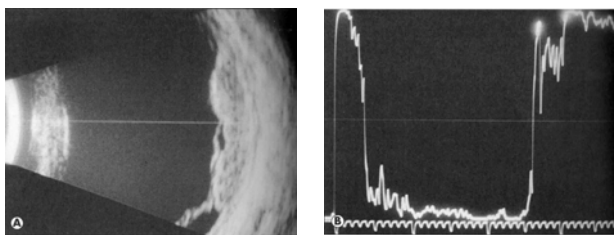
در فوندوسکوپی، ERD پیش‌رفته و وسیع همراه با جداشدگی ناحیه ماکولا در چشم راست و توده‌های متعدد زیرشبکیه‌ای در چشم چپ دیده شد (شکل ۱ و ۲) و در اکوگرافی، توده کوروییدی (شکل ۳) مشاهده گردید.



شکل ۱- متاستاز کارسینوم پستان به کورویید و ایجاد جداشدگی اگزوداتیو شبکیه چشم راست



شکل ۲- متاستاز کارسینوم پستان به کورویید چشم چپ



شکل ۳- A-اسکن و B-اسکن چشم راست: توده کوروییدی دیده می‌شود.

در CT-اسکن قبلی بیمار که از مغز و اربیت تهیه شده بود، توده مشکوک به متاستاز در لوب فرونتال دیده می‌شد و در هر دو چشم، توده مجاور صلیبیه، مشکوک به متاستاز به چشم می‌خورد. با شک به تومور پستان، بررسی سیستمیک و مشاوره زنان درخواست شد.

ناحیه اورا سراتا، وجود بول‌های شبکیه با سطح صاف و بدون چین‌خوردگی، فقدان پیگمان در زجاجیه (نشانه Sheffer منفی) و همراهی احتمالی با توده کوروییدی اشاره نمود^۱.

تومورهای متاستاتیک، شایع‌ترین تومور داخل چشمی یا داخل اربیتی در بزرگسالان هستند. در اتوپسی به عمل آمده از بیماران فوت‌شده به علت کارسینومای متاستاتیک، ۱۰ درصد آن‌ها متاستاز چشمی داشته‌اند که شیوع متاستاز در چشم راست و چپ و هم‌چنین در مرد و زن، تفاوتی نداشته است^۲. شیوع متاستاز داخل چشمی بر حسب خون‌گیری و تعداد سرخرگ‌های خون‌رسان، متفاوت است. به طوری که شیوع متاستاز به کورویید ۱۰ بار بیش‌تر از عنبیه و جسم مژگانی و در این دو محل نیز ۲ برابر بیش‌تر از شبکیه و دیسک اپتیک می‌باشد؛ زیرا از سرخرگ افتالمیک، ۱۰ تا ۲۰ سرخرگ سیلیاری کوتاه خلفی جدا می‌شوند که خون‌رسانی کورویید را بر عهده دارند، ۲ سرخرگ سیلیاری بلند جدا می‌گردند که به عنبیه و جسم مژگانی خون می‌رسانند و یک سرخرگ مرکزی شبکیه جدا می‌گردد که شبکیه را مشروب می‌نماید^۱. در این گزارش، یک مورد جداشدگی اگزوداتیو شبکیه ناشی از متاستاز به کورویید با منشا کارسینوم پستان که اولین بار خود را به صورت تظاهر چشمی نشان داده بود، معرفی می‌گردد.

معرفی بیمار

خانم ۵۰ ساله‌ای با شکایت از کاهش دید چشم راست از حداقل ۳ ماه پیش، به درمانگاه‌های مختلف چشم‌پزشکی مراجعه کرده بود و با تشخیص التهاب داخل چشمی، تحت درمان با استروئید موضعی و تزریق زیرتنونی دیومدرول در چشم راست قرار گرفته بود. بیمار به دنبال عدم بهبود، به درمانگاه شبکیه بیمارستان لبافی‌نژاد معرفی شد.

در معاینه اولیه، دید چشم راست بیمار در حد شمارش انگشتان از فاصله ۲ متری بود و دید چشم چپ، بدون اصلاح ۶/۱۰ بود. مارکوس‌گان چشم راست ۳⁺ بود. در معاینه با اسلیت‌لمپ، ۳⁺ یاخته در اتاق قدامی و زجاجیه چشم راست دیده شد. بازتاب قرمز چشم راست کاهش یافته بود. فشار چشم ۱۱ mmHg بود (بدون مصرف داروی پایین‌آورنده فشار چشم) و چشم چپ، طبیعی به نظر می‌رسید.

حدود ۱۰ سرخرگ سیلیاری کوتاه خلفی که خون‌رسانی بافت کورویید را بر عهده دارند) قابل توجه است.^۱

شمار کلی متاستازهای یووه‌آ در چشم‌ها به صورت یک متاستاز در ۷۱ درصد چشم‌ها، ۲ متاستاز در ۱۲ درصد چشم‌ها و ۳ متاستاز یا بیش‌تر در ۱۷ درصد چشم‌ها بوده است.^۳

میانگین تعداد متاستازها در یووه‌آ در هر چشم، ۲ متاستاز بوده است و میانه آن یک مورد بوده است. در متاستازهای کوروییدی، مرکز درگیری در ۱۲ درصد موارد ماکولا، در ۸۰ درصد موارد بین ماکولا و اکوآتور و در ۸ درصد موارد فراتر از اکوآتور بوده است. اندازه بزرگ‌ترین تومور کوروییدی در هر چشم، ۹ میلی‌متر در قاعده و ۳ میلی‌متر در ضخامت تومور بوده است. در زمان تشخیص عارضه چشمی، ۳۴ درصد بیماران هیچ‌گونه تاریخچه‌ای از سرطان نداشتند که بعد از بررسی‌های تشخیصی، در ۳۵ درصد آن‌ها سرطان ریه علت متاستاز بود، در ۷ درصد موارد سرطان پستان تومور اولیه را تشکیل می‌داد و در ۵۱ درصد موارد تومور اولیه مشخص نشد. ولی در کل بیماران در ۴۷ درصد موارد، منشا متاستاز از سرطان پستان بوده است. در مطالعه فوق، حدود یک‌سوم بیماران در زمان تشخیص بیماری چشمی، سابقه‌ای از بدخیمی اولیه را ذکر نمی‌کردند و بدخیمی‌های پستان و ریه در بیش از دوسوم موارد، محل اولیه تومور بودند.^۳

در مطالعه Mose و همکاران^۴، پیش‌آگهی کارسینوم دوطرفه پستان با موارد یک‌طرفه آن مورد بررسی قرار گرفت و در یک پی‌گیری ۱۰ ساله مشخص شد که اختلاف موجود بین دو گروه از لحاظ آماری معنی‌دار نبوده است، گرچه عود تومور و متاستازها در موارد دوطرفه بیش‌تر از موارد یک‌طرفه دیده شده است.

هم‌چنین سرطان پستان به طور نادر در مردان نیز گزارش شده است که پس از جورسازی (matching) عوامل پیش‌آگهی بیماری بین دو جنس، طول عمر در هر دو گروه مشابه بود.^۵

در بیمار ما، هر دو چشم درگیر بودند، تعداد متاستازها در هر دو چشم بیش از ۳ متاستاز کوروییدی بود و ماکولا در هر دو چشم درگیر بود و علائم چشمی، اولین یافته‌های بالینی سرطان پستان بوده‌اند. در این مطالعه، قبل از انجام ماموگرافی و نمونه‌برداری از پستان، تشخیص بدخیمی متاستازدهنده پستان (با توجه به نمای ضایعات در فوندوسکوپ) به صورت

در ماموگرافی انجام‌شده، توده‌های متعدد پستان هر دو طرف، مشکوک به بدخیمی گزارش شد. از توده‌های مزبور توسط پزشک جراح معالج وی، نمونه‌برداری به عمل آمد که گزارش آن، آدنوکارسینومای مهاجم داخل مجرای پستان بود. بیمار تحت شیمی‌درمانی سیستمیک و TTT هر دو چشم قرار گرفت. به علت درگیری وسیع سیستمیک و عدم تاثیر شیمی‌درمانی، حال بیمار به تدریج رو به وخامت گذاشت و ۶ ماه پس از تشخیص بیماری، درگذشت.

بحث

بدخیمی‌ها، شایع‌ترین منشا تومورهای داخل چشمی در بزرگسالان می‌باشند. از میان تومورهای بدخیم، آدنوکارسینوم پستان در زنان و بدخیمی‌های ریه در مردان، مقام اول را دارند. بدخیمی پستان، معمولاً قبل از متاستاز به چشم شناسایی می‌شود و تحت درمان قرار می‌گیرد. در مواردی که علائم چشمی، اولین تظاهر بیماری باشند (مثل این بیمار)، پیش‌آگهی بیماری بدتر می‌شود.^۱

در مطالعه Demirci و همکاران^۲ که بر روی ۲۶۴ بیمار مبتلا به متاستاز یووه ناشی از سرطان پستان انجام شد، ۹۳ درصد بیماران به علت علائم بینایی به چشم‌پزشک مراجعه کرده بودند. بیمار معرفی‌شده نیز با کاهش دید به چشم‌پزشکان مراجعه داشته است. هم‌چنین متاستازهای بدون علامت، به طور شایعی در چشم بدون علائم بالینی (مشابه آنچه در این بیمار ذکر شد)، یافته شده‌اند. با این حال، پیش‌آگهی سیستمیک (حتی در مواردی که به وسیله درمان‌های متفاوتی مداوا می‌شوند) ضعیف می‌باشد و بقای یک ساله در ۶۵ درصد موارد و بقای ۵ ساله در ۲۴ درصد موارد دیده شده است.

در مطالعه Shield و همکاران^۳ که بر روی ۵۲۰ چشم مبتلا به متاستاز یووه‌آ به منظور بررسی یافته‌های سیستمیک و چشمی ۴۲۰ بیمار انجام شد، عنبیه در ۹ درصد موارد، جسم مژگانی در ۲ درصد موارد و کورویید در ۸۸ درصد موارد درگیری نشان دادند. این ترتیب شیوع به وسیله تعداد سرخرگ‌هایی که از سرخرگ افتالمیک منشا می‌گیرند (یک یا دو سرخرگ سیلیاری بلند که تامیسن‌کننده خون قسمت قدامی بافت یووه‌آ شامل عنبیه و جسم مژگانی می‌باشند و

می باشد.^۱ TTT به عنوان یک روش جدید و موفقیت‌آمیز در درمان متاستازهای کورویید مطرح شده است.^۹ اما تجربه بالینی در مورد آن محدود می‌باشد. یک مورد درمان متاستاز سرطان پستان به کورویید که با ایندوسیاین سبز مشخص شده بود^۹ و یک مورد کارسینوم متاستاتیک منفرد یووه‌آ با منشا کلیه^{۱۰} گزارش شده است. در مطالعه دکتر فقهی و همکاران^{۱۱}، یک مورد متاستاز سرطان پستان به کورویید هر دو چشم، تحت درمان به روش TTT قرار گرفت که نتیجه آن به صورت کوچک شدن توده کوروییدی و جذب مایع زیر شبکیه در یک چشم و محو شدن کامل توده متاستاتیک در چشم دیگر گزارش شده است.

از لحاظ بقا، بیش‌ترین بقا به ترتیب در متاستازهای پستان، ریه، دستگاه گوارش و دستگاه تناسلی دیده می‌شود. بقا در متاستازهایی که اولین علامت ظهور آن‌ها، درگیری چشمی است، کم‌تر از سایر بدخیمی‌هاست.^۱

نتیجه‌گیری و پیشنهاد

با توجه به این که یکی از علل مهم ERD، متاستازهای کورویید می‌باشد؛ در هر بیمار با ERD با علت ناشناخته، بررسی تشخیصی کامل سیستمیک و مشاوره اونکولوژی و مداخله سریع در قالب یک کار گروهی پزشکی، ضروری به نظر می‌رسد و گاهی می‌تواند نجات‌بخش باشد. از میان علل مختلف بدخیمی، در بررسی‌های سیستمیک با توجه به ترتیب شیوع بدخیمی‌های متاستازدهنده به کورویید، باید بیش‌تر به فکر آدنوکارسینوم پستان (در زنان) و بدخیمی‌های ریه (در مردان) بود.

درگیری مناطق متعدد زیرشبکیه‌ای چشم چپ و ایجاد ERD چشم راست)، به عنوان اولین تشخیص بالینی برای بیمار مطرح گردید.

هم‌چنین از آن‌جا که معمولاً متاستازهای کورویید از غشای بروکس نمی‌گذرند، به ندرت ایجاد نمای فارچی‌شکل می‌نمایند (برخلاف ملانوم بدخیم کورویید).^۱

از دیگر تومورهای متاستازدهنده به چشم می‌توان به بدخیمی‌های کولون، غدد تناسلی، کبد، کلیه و تومور کارسینوئید اشاره نمود.^۱ در مطالعه Harbour و همکاران^۶، تومور کارسینوئید به صورت توده پرتقالی مشخص در فوندوسکوپ دیده شد که منشا آن از برونش بود و از لحاظ بالینی، پیش‌آگهی بهتری از سایر تومورهای متاستازدهنده به کورویید داشت. در مطالعه Hammad و همکاران^۷، بهبود خودبه‌خود متاستاز کورویید با منشا کارسینومای سلول کلیوی بعد از برداشت تومور اولیه کلیه با جراحی، گزارش شده است.

در مورد اقدامات تشخیصی، آنژیوگرافی با فلورسین به ندرت مفید است و خون‌گیری دوگانه به ندرت دیده می‌شود. توده‌های متاستاتیک کورویید، در A-اسکن به صورت reflectivity داخلی متوسط تا زیاد و در B-اسکن به صورت توده کوروییدی اکوژن با حدود نامشخص و پشته‌پشته (lobulated) دیده می‌شوند.^۱ به تازگی، MRI نقش ویژه‌ای در تشخیص تومورهای داخل چشمی پیدا کرده است. MRI در متاستازهای کوروییدی در نمای T₁ بدون ماده حاجب، مختصری نسبت به زجاجیه پرشدت‌تر (hyperintense) است و در نمای T₂ نسبت به زجاجیه کم‌شدت‌تر (hypointense) می‌باشد.^۸

درمان به صورت شیمی‌درمانی و هورمون‌درمانی، پرتودرمانی با پلاک یا با پرتو خارجی (external beam) و TTT

منابع

- 1- American Academy of Ophthalmology. Secondary tumors of the eye. In: Basic and clinical science course: ophthalmic pathology and intraocular tumors. San Francisco: The Academy; 2002-2003: 267-279.
- 2- Demirci H, Shields CL, Chao AN, Shields JA. Uveal metastasis from breast cancer in 264 patients. *Am J Ophthalmol* 2003;136:264-271.
- 3- Shield CL, Shields JA, Gross NE, Shawartz GP, Lally SE. Survey of 520 eyes with uveal metastases. *Ophthalmology* 1997;104:1265-1276.
- 4- Mose S, Adamietz IA, Thilman C, Saran F, Pahnke R, Bottcher HD. The prognosis of bilateral breast carcinoma compared to unilateral breast tumor: 5- and 10-year follow ups. *Strahlenther Onkol* 1995;171:207-213 (Abstract).

- 5- Willsher PC, Leach IH, Ellis IO, Bourke JB, Blamej RW, Robertson JF. A comparison outcome of male breast cancer with female breast cancer. *Am J Surg* 1997;173:185-188.
 - 6- Harbour JW, De Potter P, Shield CL, Shield JA. Uveal metastasis from carcinoid tumor. *Ophthalmology* 1994;101:1084-1090.
 - 7- Hammad AM, Paris GR, Van Heuven WA, Thompson IM, Fitzsimmons TD. Spontaneous regression of choroidal metastasis from renal cell carcinoma. *Am J Ophthalmol* 2003;135:911-913.
 - 8- Lernke Aj, Hosten N, Wiegel T, Prin RD, Richter M, Bechrakis NE, Foerster PRI. Intraocular metastases: differential diagnosis of uveal melanomas with high resolution MRI using a surface coil. *Eur Radiol* 2001;11:2593-2601.
 - 9- Puri P, Gupta M, Rundle PA, Rennie IG. Indocyanine green augmented transpupillary thermotherapy in the management of choroidal metastasis from breast carcinoma. *Eye* 2001;15:515-518.
 - 10- Kiratli H, Bilgic S. Solitary choroidal metastasis managed by transpupillary thermotherapy. *Eye* 2000;5:799-800.
- ۱۱- فقهی مصطفی، میرآتشی علی محمد، سهیلیان مسعود. گزارش یک مورد درمان متاستاز سرطان پستان به کورویید به روش ترموتراپی ترانس پوپیلاری. مجله چشم پزشکی بینا ۱۳۸۱؛ سال ۸، شماره ۱: ۱۱۰-۱۰۵.